

Практическая гастроэнтерология

Е.В. Сказываева, С.И. Ситкин,
И.Г. Бакулин, Е.Б. Авалуева,
М.С. Журавлева, М.И. Скалинская

ДИВЕРТИКУЛЯРНАЯ БОЛЕЗНЬ ТОЛСТОЙ КИШКИ: этиопатогенез, диагностика, лечение и профилактика

Москва
2022

**Е.В. Сказываева, С.И. Ситкин,
И.Г. Бакулин, Е.Б. Авалуева,
М.С. Журавлева, М.И. Скалинская**

**ДИВЕРТИКУЛЯРНАЯ
БОЛЕЗНЬ ТОЛСТОЙ КИШКИ:
этиопатогенез, диагностика,
лечение и профилактика**

Монография

Москва
2022

УДК 616.345-007.64-07-085
ББК 54.133
Д44

Дивертикулярная болезнь толстой кишки: этиопатогенез, диагностика, лечение и профилактика / Е.В. Сказываева, С.И. Ситкин, И.Г. Бакулин [и др.]. – М.: Прима Принт. 2022. – 73 с.: ил. – (Практическая гастроэнтерология). – ISBN 978-5-6046641-5-5.

И. Сказываева Е.В.

В монографии с современных научных позиций рассмотрены вопросы терминологии, эпидемиологии, этиопатогенеза, диагностики, лечения и профилактики дивертикулярной болезни.

Монография предназначена для практических врачей различных специальностей – терапевтов, гастроэнтерологов, врачей общей практики, эндоскопистов, педиатров, хирургов, а также аспирантов, клинических ординаторов и студентов старших курсов медицинских вузов.

Сведения об авторах:

Сказываева Е.В. – канд. мед. наук, доцент кафедры пропедевтики внутренних болезней, гастроэнтерологии и диетологии им. С.М. Рысса ФГБОУ ВО СЗГМУ им. И.И. Мечникова;

Ситкин С.И. – канд. мед. наук, доцент кафедры пропедевтики внутренних болезней, гастроэнтерологии и диетологии им. С.М. Рысса ФГБОУ ВО СЗГМУ им. И.И. Мечникова; зав. НИГ эпигенетики и метагеномики Института перинатологии и педиатрии ФГБУ «НМИЦ им. В.А. Алмазова» Минздрава России;

Бакулин И.Г. – д-р мед. наук, проф., зав. кафедрой пропедевтики внутренних болезней, гастроэнтерологии и диетологии им. С.М. Рысса ФГБОУ ВО СЗГМУ им. И.И. Мечникова;

Авалуева Е.Б. – д-р мед. наук, проф. кафедры пропедевтики внутренних болезней, гастроэнтерологии и диетологии им. С.М. Рысса ФГБОУ ВО СЗГМУ им. И.И. Мечникова;

Журавлева М.С. – канд. мед. наук, доцент кафедры пропедевтики внутренних болезней, гастроэнтерологии и диетологии им. С.М. Рысса ФГБОУ ВО СЗГМУ им. И.И. Мечникова.

Скалинская М.И. – канд. мед. наук, доцент кафедры пропедевтики внутренних болезней, гастроэнтерологии и диетологии им. С.М. Рысса ФГБОУ ВО СЗГМУ им. И.И. Мечникова.

УДК 616.345-007.64-07-085
ББК 54.133

ISBN 978-5-6046641-5-5

© Коллектив авторов, 2022 г.

Оглавление

Список сокращений.....	4
Терминология, классификация дивертикулов и дивертикулярной болезни	5
Дивертикулы и дивертикулез	5
Дивертикулярная болезнь толстой кишки	7
Эпидемиология	10
Факторы риска	13
Этиопатогенез.....	14
Генетическая предрасположенность	15
Кишечная моторика и энтеральная нервная система	17
Висцеральная гиперчувствительность	19
Факторы окружающей среды	21
Кишечная микробиота	22
Клиническая картина	25
Дифференциальная диагностика	30
Диагностика дивертикулярной болезни	30
Лечение.....	43
Дивертикулез	44
Симптоматическая неосложненная дивертикулярная болезнь	47
Осложненные формы дивертикулярной болезни	57
Литература	64

Список сокращений

- ВЗК** – воспалительные заболевания кишечника
ДБ – дивертикулярная болезнь
ДБТК – дивертикулярная болезнь толстой кишки
ИКК – интерстициальные клетки Кахала
КТ – компьютерная томография
МРТ – магнитно-резонансная томография
НПВП – нестероидные противовоспалительные препараты
СНДБ – симптоматическая (клинически выраженная) неосложненная дивертикулярная болезнь
СОДБ – симптоматическая (клинически выраженная) осложненная дивертикулярная болезнь
СОЭ – скорость оседания эритроцитов
СРК – синдром раздраженного кишечника
УЗИ – ультразвуковое исследование
СРБ – С-реактивный белок
СGRP – пептид, связанный с геном кальцитонина (англ. calcitonin gene-related peptide)

Терминология, классификация дивертикулов и дивертикулярной болезни

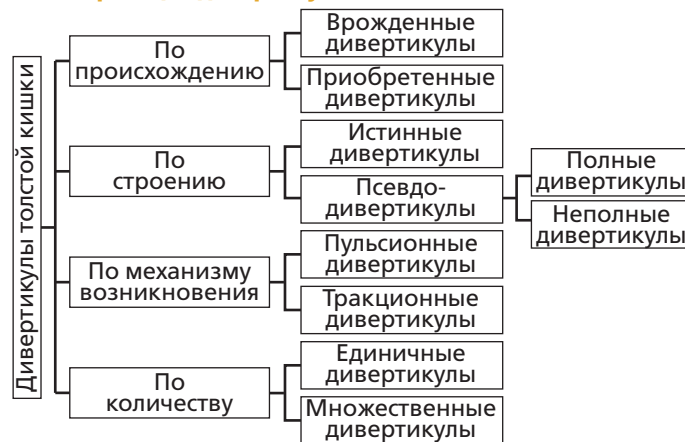
Дивертикулы и дивертикулез

Под **дивертикулом толстой кишки** понимается мешковидное выпячивание кишечной стенки.

Классификация дивертикулов толстой кишки представлена на рис. 1.

Рисунок 1.

Классификация дивертикулов толстой кишки



По строению толстокишечные дивертикулы разделяют на *истинные*, которые образованы всеми слоями стенки толстой кишки, и *ложные* (псевдодивертикулы, дивертикулы Гразера), стенка которых состоит из слизистой оболочки и подслизистого слоя, покрытых серозной оболочкой. Ложные дивертикулы могут быть полными, когда выпячивание слизистого слоя происходит через всю стенку кишки, и неполными, когда оно не выходит за пределы мышечного слоя. Обычно такие выпячивания образуются в «слабых» участках кишечной стенки – в местах пенетрации в нее артерий. По происхождению дивертикулы разделяются на *врожденные* и *приобретенные*. Истинные дивертикулы чаще всего врожден-

ные, ложные – приобретенные. По механизму возникновения различают *пульсионные дивертикулы*, возникающие в результате действия внутрипросветного давления на стенку кишки, и *тракционные дивертикулы*, которые формируются в результате втяжения стенки кишки извне воспалительным процессом окружающих тканей. Дивертикулы толстой кишки могут быть единичные или множественные.

Под **дивертикулезом толстой кишки** (далее будет использоваться термин **дивертикулез**) понимается наличие множественных дивертикулов. При дивертикулезе толстой кишки дивертикулы по происхождению чаще всего приобретенные, по строению – ложные, по механизму возникновения – пульсионные.

Выделяют два типа дивертикулеза: «западный» и «восточный». При «западном» типе в 90-95% случаев дивертикулы располагаются в левых отделах ободочной кишки, причем наибольшее количество и более высокая плотность их расположения отмечаются в сигмовидной кишке (это связано с ее анатомическими и функциональными особенностями – меньшим диаметром, большим количеством изгибов, более плотной консистенцией содержимого, резервуарной функцией, которые приводят к более высокому внутрипросветному давлению в ней), реже – в нисходящей. В слепой и прямой кишке дивертикулы образуются крайне редко, поражение всей толстой кишки отмечается менее чем у 7% больных. Иногда встречается сегментарное поражение, когда дивертикулы могут, например, присутствовать только в сигмовидной и поперечной ободочной кишке. При данном варианте дивертикулеза обычно образуются псеводивертикулы. «Западный» тип дивертикулеза характерен для жителей России, Европы, Северной Америки и Австралии. Для стран Дальнего Востока и Юго-Восточной Азии более характерен «восточный» тип дивертикулеза, при котором дивертикулы в 75-85% локализуются в слепой и восходящей ободочной кишке, по структуре эти дивертикулы обычно истинные (Yamamichi N.

et al., 2015) Данный тип дивертикулеза чаще осложняется кровотечением. Распространенность его во много раз ниже по сравнению с «западным». Однако в последние годы отмечается увеличение распространенности «восточного» типа дивертикулеза в западных популяциях (Faucheron J.-L. et al., 2013).

Дивертикулярная болезнь толстой кишки

Общепринятая терминология и классификация дивертикулярной болезни толстой кишки (далее будет использоваться термин **дивертикулярная болезнь**) до сих пор отсутствуют.

Согласно определению Российской гастроэнтерологической ассоциации и Ассоциации колопроктологов России (2014), дивертикулярная болезнь – заболевание, характеризующееся клиническими проявлениями воспалительного процесса и его возможными осложнениями – абсцедированием, перфорацией дивертикулов, образованием свищей, перитонитом, а также кровотечением. Клинические, морфологические и функциональные проявления заболевания определяются патологическими изменениями как минимум одного из дивертикулов. Ряд авторов используют термин дивертикулярная болезнь для характеристики только осложненных форм заболевания. В опубликованных Всемирной организацией гастроэнтерологов рекомендациях по диагностике и лечению дивертикулярной болезни (2007), это понятие включает дивертикулез, дивертикулит и дивертикулярное кровотечение. Кроме этого, в этих рекомендациях выделяют типы дивертикулярной болезни: простой и осложненный абсцессами, фистулами, непроходимостью, перитонитом, сепсисом. Дивертикулит и дивертикулярное кровотечение также относятся к осложненным вариантам течения болезни, и их помещению в самостоятельную рубрику, отличную от рубрики «Осложненные формы дивертикулярной болезни», представляется необоснованным.

В настоящее время большинство специалистов в России и за рубежом придерживаются мнения, что

целесообразно использовать термин **дивертикулярная болезнь** как обобщающий и включающий такие понятия, как:

- Дивертикулез
 - характеризуется наличием дивертикулов и отсутствием каких-либо симптомов, причиной которых могут быть дивертикулы;
 - относится к наиболее частым клиническим формам, встречающимся у 75-80% больных.
- Клинически выраженная, или симптоматическая, неосложненная дивертикулярная болезнь (СНДБ)
 - характеризуется наличием дивертикулов, клинической симптоматики, которая может быть связана с наличием дивертикулов в кишке, и отсутствием макроскопических признаков воспалительного процесса или кровотечения;
 - при исследовании биопсийного материала у таких пациентов нередко выявляется воспаление низкой степени, обусловленное неравномерной лимфо-плазмоцитарной инфильтрацией с лимфоидными фолликулами, распространяющимися на собственную пластинку слизистой оболочки;
 - развивается у 20-25% пациентов с дивертикулезом.
- Осложненная форма или симптоматическая осложненная дивертикулярная болезнь (СОДБ)
 - характеризуется наличием дивертикулов, клинической симптоматики, которая может быть связана с наличием дивертикулов в кишке, и макроскопических признаков воспалительного процесса – **дивертикулита** (воспаление одного или нескольких дивертикулов) или **кровотечения**;
 - морфологическое исследование выявляет у этих пациентов острые или хронические воспалительные инфильтраты и криптиты;
 - развивается у ~ 4-5% пациентов;

- у части пациентов может наблюдаться дальнейшее прогрессирование заболевания с развитием **осложнений дивертикулита – абсцесса, флегмоны, перфорации, перитонита, свищей и стриктур**;
- наиболее распространенным осложнением является флегмона или абсцесс – около 70% среди пациентов с осложнениями (Bharucha A.E. et al., 2015). Смертность после осложненного дивертикулита увеличивается по сравнению с неосложненным дивертикулитом и является самой высокой среди лиц с перфорацией или абсцессом (Bharucha A.E. et al., 2015). Так, в популяционном когортном исследовании в Великобритании смертность в течение 1 года составила 20% у пациентов с перфоративным дивертикулитом по сравнению с 4% в сопоставимых по возрасту и полу контрольных группах (Humes D.J. et al., 2009);
- дивертикулярное кровотечение развивается у более 5% пациентов с дивертикулярной болезнью и является наиболее распространенной причиной кровотечений из нижних отделов желудочно-кишечного тракта (Gralnek I.M. et al., 2017).

У некоторых пациентов сохраняются персистирующие боли в животе после эпизода острого дивертикулита, которые характерны для так называемого **пост-дивертикулита**. В такой ситуации эндоскопия может не показывать признаков воспаления, а воспаление выявляется только гистологически в виде криптитов.

У 4-10% больных наблюдается **продолжающийся или тлеющий дивертикулит**, характеризующийся абдоминальной болью, лихорадкой с лейкоцитозом, повышением уровня маркеров воспаления, или КТ – признаками воспаления, несмотря на лечение антибиотиками. К продолжающемуся дивертикулиту относится и повторное обострение, возникающее в короткий срок после прекращения лечения (Boostrom S.Y. et al., 2012).

По данным исследований, в течение первого года после инициального эпизода дивертикулита рецидивы наблюдаются у 8% пациентов, а в течение 10 лет – у 20% пациентов. Риск рецидива возрастает с последующими эпизодами. Так, после второго эпизода риск составляет 18% через 1 год и 55% через 10 лет, а после третьего эпизода он составляет 40% через 3 года (Bharucha A.E. et al., 2015). К факторам риска возникновения рецидива относятся: молодой возраст в дебюте заболевания, тяжесть предыдущего эпизода дивертикулита, распространенность поражения толстой кишки, семейный анамнез дивертикулита, курение, мужской пол и ожирение (Lisa L.S. et al., 2019).

Коды по МКБ-10:

- K57.2 – дивертикулярная болезнь толстой кишки с прободением и абсцессом;
- K57.3 – дивертикулярная болезнь толстой кишки без прободения и абсцесса.

Эпидемиология

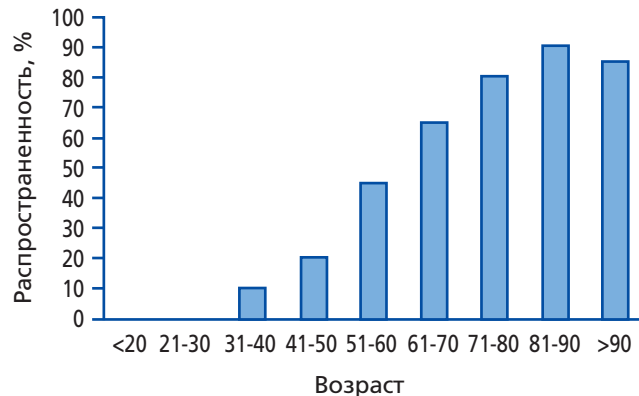
Истинная распространенность и частота дивертикулярной болезни и ее вариантов неизвестна. Это связано с тем, что поступающие эпидемиологические данные часто не сообщают о конкретном фенотипе заболевания.

Поскольку дивертикулез протекает бессимптомно и выявляется чаще всего случайно, точные данные об его истинной заболеваемости и распространенности отсутствуют. Тем не менее, распространенность дивертикулезом, по-видимому, растет во всем мире, особенно в развитых странах, где примерно у двух третей взрослого населения (старше 18 лет) в конечном итоге развивается дивертикулез. Возраст и географическое положение, которые связаны с различным образом жизни (то есть с питанием и физической активностью), являются двумя наибо-

лее важными факторами, определяющими распространенность дивертикулеза.

Рисунок 2.

Распространенность ДБ в зависимости от возраста (Loffeld R.J., Putten A.B., 2002)



Распространенность дивертикулеза очень низка у лиц в возрасте моложе 40 лет и высока среди лиц старше 65 лет. В настоящее время отмечается рост распространенности дивертикулеза, особенно среди более молодых лиц (<40 лет). В США дивертикулез является наиболее частой находкой при колоноскопии (Peery A.F. et al., 2015). В 2009 году в США, согласно сообщениям, распространенность дивертикулеза составляла 32,6% у лиц в возрасте 50-59 лет и 71,4% у лиц в возрасте ≥ 80 лет (Everhart J.E. et al., 2009). Причем с возрастом увеличивается не только распространенность дивертикулеза, но и количество, плотность и глубина дивертикулов.

В Мексике распространенность дивертикулеза находится в диапазоне от 1,9% до 9,2%, в Африке – колеблется от 2% в Египте до 9,4% в Нигерии. Среди азиатских стран его распространенность составляет 12,5% в Южной Корее и 70,1% в Японии; в Европе самая низкая распространенность была зарегистрирована в Румынии (2,5%), а самая высокая – в Италии (51,4%) (Tursi A., 2016).

Факторы риска

Вместе с ростом распространенности дивертикулеза отмечается рост распространенности дивертикулита. Ежегодно в Соединенных Штатах Америки проводится более 2,7 миллиона амбулаторных посещений и 200 000 стационарных госпитализаций по поводу дивертикулита стоимостью более 2 миллиардов долларов США (Peery A.F. et al., 2015). Заболеваемость дивертикулитом увеличивается вместе с длительностью заболевания и возрастом пациентов (Peery A.F., 2016). Однако относительный рост дивертикулита в последние десятилетия был наибольшим у молодых пациентов. Например, с 1980 по 2007 год заболеваемость дивертикулитом у лиц в возрасте 40-49 лет увеличилась на 132% (Peery A.F., 2016). Исследование Shahedi K. et al., 2013, показало, что среднее время до развития острого эпизода дивертикулита составило 7,1 год от начала заболевания, и что риск дивертикулита возрастал с уменьшением возраста на момент постановки диагноза дивертикулеза.

В большинстве стран также возросли показатели госпитализации по поводу дивертикулярной болезни. Например, в США в 2012 году было зарегистрировано более 216 000 случаев госпитализации по поводу острого дивертикулита без кровотечения, что на 21% больше, чем в 2003 году (Peery A.F. et al., 2015). В Великобритании показатель госпитализации по поводу дивертикулярной болезни увеличился с 0,56 на 1000 человеко-лет в 1996 году до 1,20 на 1000 человеко-лет в 2006 году (Jeyarajah S. et al., 2009). В Италии в период 2008-2015 годов уровень госпитализации по поводу острого дивертикулита постоянно увеличивался с ежегодным изменением ~ 1,9% (Binda G.A. et al., 2018). Также было отмечено значительное увеличение внутрибольничной смертности, особенно среди женщин (старше 18 лет), пожилых людей (старше 70 лет) и во время первой госпитализации (Binda G.A. et al., 2018). Все вышеперечисленное свидетельствует о необходимости повышения осведомленности и накопления клинического опыта в лечении этого распространенного заболевания.

Различия в распространенности дивертикулеза между странами могут быть обусловлены диетой с низким содержанием клетчатки, характерной для западных стран, которая патогенетически связана с повышением внутрипросветного давления в толстой кишке, что и приводит к образованию дивертикулов (Schieffer K.M. et al., 2018). Однако результаты одного японского исследования ставят под сомнение роль клетчатки в развитии дивертикулеза (Strate L.L. et al., 2019). Данное исследование сообщило о возрасте, мужском поле, употреблении табака, увеличении веса в зрелом возрасте, преддиабетических состояниях, потреблении алкоголя и повышенном уровне триглицеридов в сыворотке крови как о факторах риска дивертикулеза (Yamamichi N. et al., 2015). Большинство из этих факторов в дополнение к диете с низким содержанием клетчатки также являются факторами риска дивертикулеза в других регионах мира (Strate L.L. et al., 2019).

Были выявлены многочисленные факторы риска дивертикулярной болезни, включая немодифицируемые факторы, такие как возраст, пол и индивидуальный набор генов (Böhm S.K. et al., 2017), и модифицируемые факторы риска, такие как образ жизни (диета и физическая активность) и использование некоторых лекарств, курение (Strate L.L. et al., 2019). Курение связано не просто с повышенным риском дивертикулита, а особенно с риском развития осложненного дивертикулита (Aune D. et al., 2017). Остается не ясным, влияет ли употребление алкоголя на риск возникновения дивертикулита. В одном исследовании люди, мигрировавшие в Швецию из восточных стран, имели меньший риск госпитализации по поводу дивертикулярной болезни по сравнению с лицами, родившимися в Швеции, но после короткого периода адаптации к западному образу жизни риск среди мигрантов увеличился, став похожим на

риск у коренного шведского населения (Hjern F. et al., 2006). На основании этих данных этническая принадлежность, по-видимому, менее важна, чем образ жизни, как фактор риска дивертикулярной болезни.

Риск госпитализации по поводу дивертикулярной болезни, особенно острого дивертикулита, связан с модифицируемыми факторами риска. В западных странах факторы, повышающие риск госпитализации, включают ожирение, особенно абдоминальное, высокое потребление красного мяса, артериальную гипертензию, гиперлипидемию, использование оральных контрацептивов и заместительную гормональную терапию, курение и прием некоторых лекарственных препаратов (таких как аспирин, НПВП и кортикостероиды). К факторам, снижающим риск госпитализации, относят регулярную физическую активность, высокий уровень образования, высокое потребление клетчатки и вегетарианскую диету. В исследовании, изучавшем совместный вклад нескольких факторов риска образа жизни в риск возникновения дивертикулита, было показано, что приверженность образу жизни с низким уровнем риска снижает риск дивертикулита почти на 75%. Образ жизни с низким уровнем риска определялся как менее 4 порций красного мяса в неделю, не менее 23 г клетчатки в день, 2 часа физической активности в неделю, индекс массы тела 18,5-24,9 и отсутствие курения в анамнезе. Предполагая причинно-следственные связи, было подсчитано, что образ жизни с низким риском может предотвратить половину случаев дивертикулита (Liu P.H. et al., 2017). Эти результаты подчеркивают важность изменения рациона питания и образа жизни в профилактике дивертикулита.

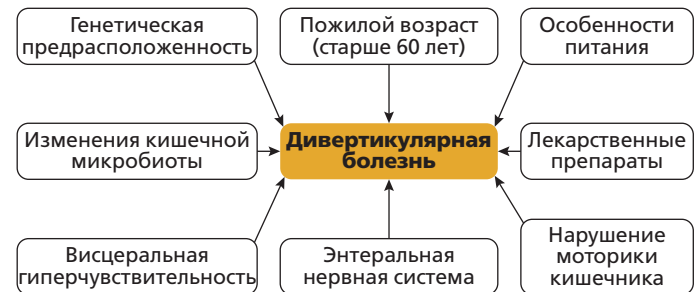
Этиопатогенез

Патологические механизмы, лежащие в основе развития дивертикулярной болезни, являются многофакторными и не полностью понятными. Фор-

мирование дивертикулов является результатом сложных взаимодействий между наследственными факторами, анатомическими особенностями индивидуума и изменениями в толстой кишке, связанными с процессами старения, аномальной моторикой толстой кишки, особенностями кишечной микробиоты, факторами внешней среды (питание, образ жизни и пр.) (рис. 3). Точная роль каждого из этих факторов и, возможно, что более важно, их взаимосвязь в патогенезе дивертикулеза, дивертикулита и осложнений дивертикулярной болезни являются неопределенными.

Рисунок 3.

Факторы, участвующие в патогенезе дивертикулярной болезни



Генетическая предрасположенность

Роль генетических факторов в развитии дивертикулярной болезни поддерживается данными о том, что у пациентов с моногенными нарушениями соединительной ткани, такими как синдром Williams–Beuren, синдром Coffin–Lowry и аутосомно-доминантная поликистозная болезнь почек, дивертикулы толстой кишки выявляются в очень раннем детском возрасте (Tursi A., 2019).

В двух европейских когортных исследованиях близнецов изучалась роль наследственности в возникновении дивертикулярной болезни. В датской когорте близнецов, включившей 923 человека с ДБ и 29 399 – без ДБ, она была оценена в 53% (Strate L.L.

et al., 2013). Сопоставимый результат был подтвержден шведским исследованием, в котором наследуемость оценивалась в 40% в когорте близнецов, в которую вошли 2296 человек с ДБ и 102 156 человек без ДБ (Granlund J. et al., 2012).

Недавно появились новые данные о роли генетической восприимчивости. Первым однонуклеотидным полиморфизмом, ассоциированным с дивертикулитом и риском хирургического лечения дивертикулита, был rs7848647 (Connelly T.M. et al., 2014). В семейном кластере людей, страдающих дивертикулитом, был идентифицирован редкий однонуклеотидный вариант – LAMB4, кодирующий замену протеина D435N. Этот белок играет важную роль в эмбриональном развитии кишечной нервной системы и усиливает роль нарушения моторики в патогенезе ДБ (Coble J.L. et al., 2017). Совсем недавно было выявлено, что однонуклеотидный полиморфизм rs3134646 в цепи альфа 1 коллагена III типа (COL3A1) связан с дивертикулезом у белых мужчин (Reichert M.C. et al., 2018). Этот результат подтверждает историческую гипотезу о том, что измененная коллагеновая система сосудов может играть значительную роль в патогенезе ДБ.

Первое полногеномное ассоциативное исследование при дивертикулярной болезни и дивертикулите было проведено в 2017 году в Исландии и Нидерландах. Значительная ассоциация с ДБ была обнаружена при анализе интронных вариантов rs4662344 и rs7609897, а rs67153654 в интроне FAM155A был значительно связан с возникновением дивертикулита (Sigurdsson S. et al., 2017).

Кроме того, недавно были завершены еще два крупных полногеномных ассоциативных исследования при ДБ. Одно из них было проведено в Соединенных Штатах и проанализировало случаи ДБ (n=27 444) и контрольную группу (n=382 284) из Британского биобанка, и проверено на репликацию в рамках Мичиганской инициативы по геномике (2572 случая; 28 649 контрольных). Авторы идентифицировали 42 локуса, связанных с ДБ (39 из них идентифици-

рованы впервые). Примечательно, что гены в этих ассоциированных локусах задействованы в работе иммунной системы, биологии внеклеточного матрикса, клеточной адгезии, мембранном транспорте и моторике кишечника (Maguire L.H. et al., 2018). Второе крупное исследование было недавно выполнено в Европе и сообщило о 48 локусах ассоциированных с развитием дивертикулярной болезни. В ходе исследования было выявлено 25 ранее неизвестных локусов восприимчивости к ДБ. Основываясь на 95% доверительных интервалах, авторы обнаружили четыре локуса, оказывающих наиболее сильное влияние на развитие дивертикулита, а именно варианты: PHGR1, FAM155A-2, CALCB и S100A10 (Schafmayer C. et al., 2019).

Результаты последнего исследования особенно интересны. Ассоциация этих генов с ДБ, по-видимому, подтверждает, что дивертикулярная болезнь – это в первую очередь нарушение нервно-мышечной функции кишки с нарушением функции гладкой мускулатуры брыжеечных сосудов и нарушением структуры соединительных волокон, при этом дисфункция эпителия может быть триггерным фактором развития дивертикулита. Однако влияние этих генетических вариантов на механизмы заболевания остается неизвестным.

Кишечная моторика и энтеральная нервная система

Эластозис и утолщение стенки толстой кишки приводят к сегментации с формированием непропульсивных участков, тем самым повышается внутрипросветное давление при напряжении стенки кишки. Это вызывает выпячивание в областях, ослабленных проникновением vasa recta, и приводит к образованию дивертикулов (Painter N.S., 1968). У пациентов с дивертикулезом наблюдается нарушение регуляции перистальтической активности и снижение способности продольной мышцы достигать расслабления после сокращения (Golder M. et al., 2007).

Сигмовидная кишка пациентов с дивертикулярной болезнью в базальных условиях демонстрирует нарушение подвижности (повышенный индекс подвижности и/или повышенную сократительную силу) по сравнению со здоровым контролем (Parks T.G. et al., 1969). Обычно считается, что пищевые волокна могут регулировать подвижность толстой кишки, однако роль клетчатки в этом специфическом регуляторном механизме все еще требует дальнейших доказательств (Carabotti M, et al., 2017).

Нарушение энтеральной нервной системы также играет важную роль в патогенезе ДБ. Кишечная нервная система является частью автономной нервной системы, которая осуществляет контроль желудочно-кишечного тракта независимо от головного и спинного мозга (Rao M. et al., 2016). Она состоит из двух подразделений. Одним из них является миентериальное сплетение, расположенное между круговыми и продольными мышцами толстой кишки и содержащее в основном первичные афферентные нейроны (Costa M. et al., 2000) Специфическая субпопуляция клеток, называемая интерстициальными клетками Кахала, представляет собой клетки-стимуляторы желудочно-кишечного тракта, поскольку они опосредуют поступление сигнала от кишечных двигательных нервов к гладкой мускулатуре. В толстой кишке выявляются три подтипа ИКК: подслизистые ИКК, расположенные на подслизистой поверхности кругового мышечного слоя; миентериальные ИКК, расположенные между продольным и круговым слоями мышечной оболочки и внутримышечные ИКК, расположенные в продольном и круговом мышечных слоях. Подслизистые и миентериальные ИКК генерируют медленную волновую активность, в то время как внутримышечные ИКК опосредуют сигналы от энтеральной нервной системы. Было продемонстрировано снижение количества всех подтипов ИКК у пациентов с ДБ, а также морфологические изменения и изменение глиальных клеток (Bassotti G. et al., 2005). Глиальные клетки кишечника являются важными регуляторами гомеостаза кишечных ней-

ронов, поддерживают целостность эпителиального барьера кишечника, а также могут регулировать подвижность толстой кишки (Rao M. et al., 2017).

Второй основной механизм нарушения энтеральной нервной системы связан с экспрессией серотонина. Известно, что около 95% серотонина в организме человека находится в желудочно-кишечном тракте (Kim D.Y. et al., 2000), а также, что рецепторы серотонина 5HT-2R, 5HT-3R и 5HT-4R играют решающую роль в иницировании перистальтического рефлекса и в опосредовании моторики кишечника. Недавно было обнаружено, что количество 5HT-4R снижается в мышечной оболочке у пациентов с ДБ, которая в свою очередь опосредует перистальтику кишечника. Более того, авторы обнаружили, что у пациентов с ДБ 5HT-4R менее плотно распределен в круговой мышце и миентериальном сплетении (Böttner M. et al., 2013). Все это говорит о том, что нарушения в серотониновой системе толстой кишки также играют важную роль в патогенезе дивертикулярной болезни.

Висцеральная гиперчувствительность

Висцеральная гиперчувствительность является еще одним возможным механизмом, участвующим в возникновении симптомов у пациентов с дивертикулярной болезнью. Было показано, что пациенты с СНДБ имеют висцеральную гиперчувствительность, которая характерна и для пациентов с синдромом раздраженного кишечника (Egger V. et al., 2008). Установлено, что для пациентов с СНДБ характерна более высокая экспрессия нейрокинаина 1, а также более высокая, хотя и незначительная, экспрессия рецептора галанина 1, по сравнению с бессимптомными пациентами с дивертикулезом. Повышенная экспрессия провоспалительных цитокинов интерлейкина 6 и фактора некроза опухоли- α , а также нейропептидного рецептора нейрокинаина 1 позволяет предположить, что у пациентов с СНДБ висцеральная гиперчувствительность может проявляться из-за периферической сенсibilизации, при кото-

рой играют роль как воспалительные, так и нейрoхимические факторы (Humes D.J. et al., 2012).

Пептид, связанный с геном кальцитонина (CGRP), является еще одной мишенью для изучения роли висцеральной гиперчувствительности при ДБ. CGRP является протеином – релаксантом гладкой мускулатуры, участвующим во многих физиологических процессах. В пищеварительном тракте CGRP оказывает разнонаправленное действие и играет роль в сенсорной и болевой проводимости, расширении сосудов, иммунном ответе, всасывании и секреторной активности (Bartho L. et al., 2008). Основными мишенями иннервации CGRP являются внутренние сплетения, индуцирующие перистальтические рефлексy, повышающие порог перистальтики, расслабляющие гладкомышечные клетки кишечника, индуцирующие фазическую сократительную активность и возбуждающие миентериальные нейроны (Bartho L. et al., 2008). Clemens C.H. et al., 2004, обнаружили, что уровни CGRP в кишечных ганглиях были снижены до 52% у пациентов с симптоматической дивертикулярной болезнью. Был показан выраженный расслабляющий эффект CGRP на гладкомышечные волокна толстой кишки у пациентов с симптоматической ДБ (Pauza A.G. et al., 2019). Примечательно, что у пациентов с бессимптомным дивертикулезом не было обнаружено аналогичных изменений. Таким образом, это исследование подтверждает, что значительные изменения активности нервных волокон могут привести к механизму гиперсенсibilизации, который постепенно происходит во время прогрессирования дивертикулярной болезни.

Также было показано, что пациенты с симптоматической дивертикулярной болезнью имеют более высокие уровни соматизации, по сравнению с пациентами с бессимптомным дивертикулезом (Spiller R.C. et al., 2010). Это говорит о том, что как центральные (психологические), так и периферические факторы, такие как предшествующее воспаление и изменения в кишечной нервной системе, играют роль в появлении симптомов в этой группе (Humes D.J. et al., 2008).

Факторы окружающей среды

Диета

В 1971 году Painter N.S. и Burkitt D.P. написали о влиянии низкого содержания пищевых волокон в рационе на развитие дивертикулярной болезни. В частности, они обнаружили, что распространенность дивертикулеза выше у жителей Западной Европы, где потребление пищевых волокон значительно ниже по сравнению с африканским населением. Дальнейшие сообщения подтвердили эту связь, продемонстрировав, что потребление нерастворимых волокон снижает риск развития ДБ (Aldoori W.H. et al., 1998). Crowe F.L. et al., 2011, установлено, что диета с высоким содержанием клетчатки снижает риск госпитализации и смертности из-за ДБ. Вегетарианский образ жизни, потребление орехов и попкорна также снижали риск развития дивертикулита (Strate L.L. et al., 2008). Повышенный риск развития дивертикулита был обнаружен у лиц с низким уровнем витамина D и у мужчин с высоким потреблением красного мяса (Maguire L.H. et al., 2013; Cao Y. et al., 2018). Недавний метаанализ 5 крупных проспективных исследований (Aune D., 2020) показал, что высокое потребление пищевых волокон (30 г в день) по сравнению с низким потреблением клетчатки может снизить риск дивертикулярной болезни на 41%. Дальнейшие исследования необходимы для определения влияния различных типов пищевых волокон на риск развития дивертикулярной болезни и дивертикулита.

Образ жизни

Люди, живущие в районах с низким воздействием ультрафиолетового света, имели более высокий риск госпитализации, связанной с дивертикулитом, чем люди, живущие в районах с высоким воздействием ультрафиолетового света (Maguire L.H. et al., 2015). Было установлено, что курение – фактор риска осложненного дивертикулита и связанных с ним госпитализаций (Tursi A. et al., 2019). Фактором, ассоциированным с осложнениями ДБ (дивертикулит,

дивертикулярное кровотечение, госпитализация), также является и ожирение, причем преимущественно центральное (Maguire L.H. et al., 2015). Было показано, что физическая активность снижает риск и дивертикулита, и дивертикулярного кровотечения (Strate L.L. et al., 2008).

Лекарственные препараты.

Медикаментозная терапия также может быть фактором риска возникновения ДБ. Применение кортикостероидов, опиатных анальгетиков и нестероидных противовоспалительных препаратов было связано с развитием осложненного дивертикулита (Strate L.L. et al., 2011) Считается, что НПВП вызывают повреждение слизистой оболочки за счет снижения синтеза простагландинов, в то время как механизм, с помощью которого стероиды и опиоиды вызывают осложненный дивертикулит, менее изучен. Кроме того, применение статинов и блокаторов кальциевых каналов, наоборот, может снизить риск дивертикулярного кровотечения (Humes D.J. et al., 2011).

Кишечная микробиота

Несмотря на то, что изменения в микробиоте кишечника были выдвинуты в качестве потенциального этиологического фактора, участвующего в патогенезе дивертикулярной болезни (Strate L.L. et al., 2012), до сих пор точная роль микробиоты в развитии ДБ остается неясной, и многие результаты по-прежнему являются спорными.

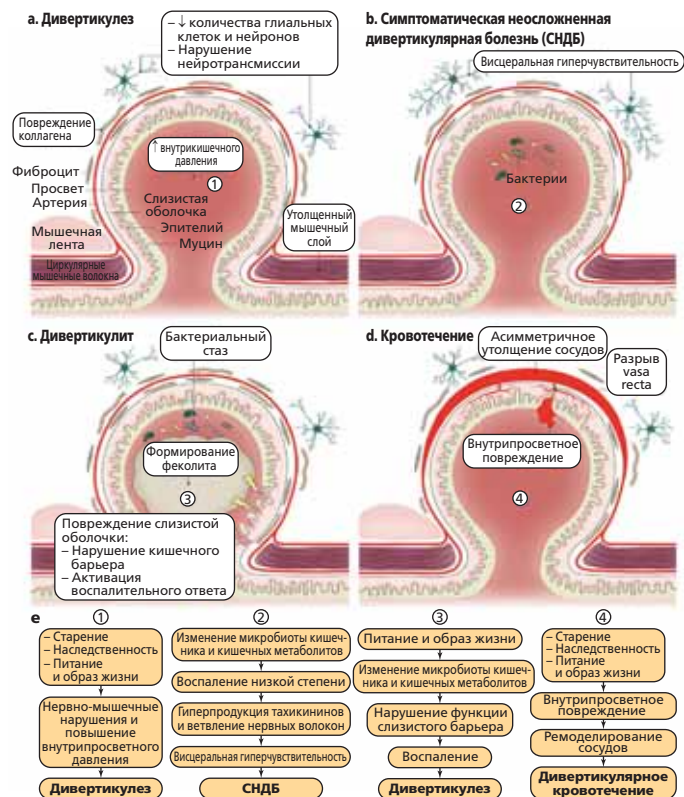
Так, было выявлено, что при дивертикулярной болезни увеличивается количество *Roseburia hominis* и *Akkermansia muciniphila*. Одно из исследований выявило повышение уровня *Akkermansia muciniphila* в нисходящей кишке у пациентов с СНДБ (Barbara G. et al., 2016). Наконец, недавнее пилотное исследование показало, что количество видов *Akkermansia muciniphila* было значительно снижено через 30 ($p=0,017$) и 60 ($p=0,026$) дней после окончания лечения ДБ (рифаксимин, месалазин, пробиотик, пищевое волокно), в то время как через 90 дней снижение не было значительным по сравнению с исходным 22

уровнем микроорганизма ($p=0,090$). Причем изменения в колонизации *Akkermansia muciniphila* были в значительной степени связаны с выраженностью симптомов (Laghi L. et al., 2018).

Почему это происходит, до сих пор неизвестно. *Akkermansia muciniphila* – муколитическая бактерия, обитающая в барьере слизи, которая разлагает муцин до углерода и азота и использует их в качестве источника энергии. Эта бактерия полезна для хозяина, она вырабатывает короткоцепочечные жирные кислоты, тем самым поддерживая гомеостаз кишечника (Derrien M. et al., 2004). Истощение *Akkermansia muciniphila* ассоциировано с возникновением ВЗК, в то время как повышенные уровни *Akkermansia muciniphila* наблюдались у пожилых людей, в той самой популяции, в которой обычно встречается ДБ (Biagi E. et al., 2010). Поэтому роль *Akkermansia muciniphila* в патогенезе ДБ остается спорной и требует дальнейшего изучения.

В нескольких исследованиях оценивалась микробиота кишечника пациентов с дивертикулитом по сравнению с контролем. Daniels L. et al., 2014, обнаружили, что микробиом кала значительно отличается у пациентов при первом эпизоде острого дивертикулита по сравнению с контролем. Наибольшие различия определялись более высоким разнообразием Proteobacteria у пациентов с дивертикулитом. Совсем недавно Schieffer K.M. et al., 2017, сравнили пораженную ткань сигмовидной кишки с прилегающей тканью и обнаружили, что Microbacteriaceae являются бактериями, наиболее значимо ассоциированными с пораженным сегментом сигмовидной кишки. Согласно предыдущим данным, Proteobacteria были сверхэкспрессированы в срезах тканей и составляли основную микробиоту этих пациентов (Schieffer K.M. et al., 2017). Ассоциация Proteobacteria и дивертикулита может быть следствием воспалительного процесса, поскольку увеличение количества Enterobacteriaceae было связано с неспецифическим экспериментальным воспалением толстой кишки.

Рисунок 4.
Предлагаемые биологические механизмы дивертикулярной болезни



А) Предполагается, что дивертикулез является результатом нервно-мышечных аномалий, таких как изменения коллагена и энтеральной нервной системы, в условиях повышенного внутрипросветного давления. В) Симптоматическая неосложненная дивертикулярная болезнь (SUDD) может возникать из-за измененной кишечной микробиоты, приводящей к хроническому слабовыраженному воспалению, опосредованному тахикининами. Увеличение прорастания нервов приводит к последующей висцеральной гиперчувствительности. С) Изменения кишечной микробиоты, приводящие к дисфункции слизистого барьера и воспалению и/или местной травме от фекалий, являются предполагаемыми механизмами дивертикулита. D) Дивертикулярные кровоизлияния возникают в местах асимметричного утолщения сосудов. Факторы риска повреждения сосудов, такие как ожирение и гипертония, а также травма просвета, способствуют кровотечению.

Кроме того, у пациентов с предшествующим дивертикулитом, по-видимому, также наблюдаются специфические микробные изменения. Kvasnovsky C.L. et al., 2018, недавно обнаружили, что пациенты с предыдущим эпизодом острого дивертикулита не демонстрировали альфа- или бета-разнообразия микробиоты, но имели более высокое относительное количество *Pseudobutyrvibrio*, *Bifidobacterium*, бактерий семейства Christensenellaceae и класса Mollicutes (RF9). Кроме того, сохранение симптомов, по-видимому, имеет значительную связь с микробным дисбалансом – более высокое относительное количество *Ruminococcus*, *Roseburia* и *Cyanobacterium* (Kvasnovsky C.L. et al., 2018).

Однако данные исследования использовали различные друг от друга методы идентификации бактерий и сбора образцов, различные методы лечения и различные контрольные группы. Все это могло привести к не совсем корректным результатам и выводам. Более того, многие из этих исследований проводились с небольшими размерами выборки, без достаточной статистической достоверности. Таким образом, специфический дисбиотический микробный состав, ассоциированный с различными вариантами ДБ, еще не идентифицирован.

Клиническая картина

Дивертикулез толстой кишки характеризуется бессимптомным течением. При СНДБ пациенты жалуются на различной интенсивности и длительности боль в нижних отделах живота, преимущественно в левой подвздошной области, которая может усиливаться после еды и уменьшаться после дефекации и отхождения газов. Пациентов также могут беспокоить нарушения стула (запоры или диарея), метеоризм, общие жалобы. Нередко бывает трудно определить связаны ли эти симптомы с СНДБ или

их причина – другие заболевания толстой кишки. У многих пациентов с СНДБ большинство жалоб связано не столько с самими дивертикулами, сколько с сопутствующим синдромом раздраженного кишечника. При объективном обследовании патологические изменения могут отсутствовать. Тем не менее достаточно часто наблюдается болезненность при пальпации по ходу толстой кишки, отмечается вздутие живота, может также пальпироваться болезненный валик в левом нижнем квадранте. Лабораторные показатели находятся в пределах нормы. Проявления СНДБ представлены в табл. 1.

Таблица 1.

Возможные проявления СНДБ

Показатель	Проявления
Клиническая симптоматика	Боль в животе
	Метеоризм
	Нерегулярный стул (запор / диарея)
	Тенезмы
	Чувство наполнения
	Меняющиеся локализация и выраженность симптомов (с бессимптомными промежутками)
Данные обследования	Вздутие живота
	Пальпируемый «валик» в нижних отделах живота
	Болезненность при пальпации по ходу толстой кишки
	Лабораторные показатели в пределах нормы

Клиническая картина осложненной формы дивертикулярной болезни зависит от степени выраженности и распространенности воспалительного процесса. Симптомы острого дивертикулита представлены в табл. 2.

Для определения распространенности воспалительного процесса при острых осложнениях широко применяется классификация E.J. Hinchey (1978):

- I стадия – периколический абсцесс или инфильтрат;
- II стадия – тазовый, внутрибрюшной или ретроперитонеальный абсцесс;
- III стадия – генерализованный гнойный перитонит;
- IV стадия – генерализованный каловый перитонит.

Таблица 2.

Клинические особенности острого дивертикулита

Показатель	Проявления
Симптомы	Различной интенсивности, длительности и локализации боль в животе
	Тенезмы
	Нерегулярный стул (запор / диарея)
	Ректальное кровотечение
	Лихорадка
	Тошнота, рвота
Данные обследования	Вздутие живота
	Пальпируемый «валик»
	Болезненность при пальпации по ходу толстой кишки
	Симптомы мышечной защиты
	Симптомы локального перитонита
	Острый живот
	Лейкоцитоз
	Повышение СОЭ
	Повышение уровня С-реактивного белка
	Повышение уровня фекального кальпротектина

Данную классификацию, созданную для определения выраженности и распространенности острых осложнений, нередко ошибочно применяют для диагностики хронических осложнений.

В европейских странах также используется классификации O. Hansen, W. Stock (1999) и J. Hotz (1983).

Классификация O. Hansen, W. Stock:

- стадия 0 – дивертикулез;
- стадия 1 – острый неосложненный дивертикулит;
- стадия 2 – острый осложненный дивертикулит:
 - а) перидиверкулит / флегмонозный дивертикулит;
 - б) дивертикулярный абсцесс (прикрытая перфорация дивертикула);
 - в) свободная перфорация дивертикула;
- стадия 3 – хронический дивертикулит.

Классификация J. Hotz:

- стадия 1 – дивертикулез;

- стадия 2 – острый или рецидивирующий дивертикулит;
- стадия 3 – перидивертикулит;
- стадия 4 – периколит:
 - а) периколит с закрытой перфорацией;
 - б) периколит со свободной (открытой) перфорацией (перфорацией в свободную брюшную полость).

Осложнения ДБ целесообразно разделять на острые и хронические (табл. 3).

Таблица 3.

Осложнения дивертикулярной болезни

Острые осложнения	Хронические осложнения
<i>I. Острый дивертикулит</i>	<i>I. Хронический дивертикулит: рецидивирующее течение – непрерывное течение – латентное течение</i>
<i>II. Острый паракишечный инфильтрат (периколитическая флегмона)</i>	<i>II. Стеноз</i>
<i>III. Перфоративный дивертикулит: а – абсцесс; б – гнойный перитонит; с – каловый перитонит</i>	<i>III. Хронический паракишечный инфильтрат: рецидивирующее течение – непрерывное течение</i> <i>IV. Свищи ободочной кишки а – внутренние; б – наружные</i>
<i>IV. Толстокишечное кровотечение</i>	<i>V. Рецидивирующее толстокишечное кровотечение</i>

К хроническим формам следует относить ситуации, когда воспалительный процесс не ликвидируется в течение более 6 недель или рецидивирует в короткий срок после прекращения лечения (продолжающийся или тлеющий дивертикулит). При продолжающемся или тлеющем дивертикулите клинические проявления также варьируют в зависимости от характера и выраженности воспалительного процесса. Основной жалобой пациентов является периодическая боль слабой или умеренной интенсивности в левых и нижних отделах живота, иногда иррадиирующая в поясничную, эпигастральную область и купирующаяся приемом спазмолитических препаратов, также пациенты могут жаловаться на лихорадку.

При пальпации живота у большинства больных в левой подвздошной области определяется плотная болезненная сигмовидная кишка. При латентном течении хронического дивертикулита симптоматика обычно отсутствует, а диагноз устанавливают по данным дополнительных методов обследования. Пациенты с рецидивирующим течением хронического дивертикулита вне периодов обострения не предъявляют каких-либо жалоб или они минимально выражены. При обострении развивается клиническая картина как при острых воспалительных осложнениях. Частота обострений может варьировать. При хроническом паракишечном инфильтрате клинические проявления подобны проявлениям хронического дивертикулита, при пальпации живота обычно определяется опухолевидное образование брюшной полости. Клиническая картина при свищах ободочной кишки многообразная и зависит от локализации наружного отверстия, выраженности парафистулярной инфильтрации, направления хода свища, наличия дополнительных гнойных затеков и полостей. В большинстве случаев свищ образуется после экстренного хирургического вмешательства, при котором воспаленный сегмент сигмовидной кишки не удалялся, а операция была завершена дренированием брюшной полости. Значительно реже наружные свищи образуются после пункции или дренирования абсцесса. Редко свищ формируется после вскрытия абсцесса передней брюшной стенки и поясничной области и крайне редко – промежности и бедра. При формировании внутренних свищей клиническая картина часто имеет стертый характер и не соответствует тяжести развившегося осложнения. При кишечно-мочепузырных свищах пациенты могут жаловаться на незначительные боли в нижних отделах живота, выделение газов при мочеиспускании и примесь кала в моче, мутную мочу, слабость, утомляемость и редкие подъемы температуры. Кишечно-генитальные свищи манифестируют болями незначительной и умеренной интенсивности, гнойно-каловыми выделениями из влагалища, повыше-

нием температуры, возможно ухудшение общего самочувствия. При тонкокишечно-толстокишечных свищах клинические проявления неспецифичны (умеренные периодические боли, недомогание с субфебрильной лихорадкой, иногда неустойчивый либо учащенный жидкий стул). При свищах в области внутреннего отверстия в стенке кишки имеет место рубцово-воспалительный процесс, приводящий более чем в половине наблюдений к образованию стриктуры. Нарушения кишечной проходимости при этом развиваются крайне редко вследствие особенностей строения свища.

Дифференциальная диагностика

В круг дифференциальной диагностики ДБ входит большое количество заболеваний, таких как рак и доброкачественные опухоли толстой кишки, опухоли других органов брюшной полости и малого таза, болезнь Крона, язвенный колит, микроскопический колит, ишемический колит, синдром раздраженного кишечника, аппендицит, острые кишечные инфекции, острые и хронические воспалительные заболевания мочеполовой системы, острые заболевания жировых подвесков ободочной кишки (заворот, воспаление, некроз). При наличии кровотечения требуется также исключение геморроя, ангиодисплазии, ятрогенных факторов (предшествовавшая биопсия или полипэктомия).

Диагностика дивертикулярной болезни

Целью диагностического процесса является не только диагностика дивертикулярной болезни, но и выявление ее отдельных фенотипов, а именно

дивертикулеза, СНДБ и различных осложненных форм. Точный диагноз является необходимым условием для разработки соответствующих стратегий лечения. В то время как распознавание острых, хронически повторяющихся или осложненных эпизодов дивертикулита является достаточно простым, диагностика СНДБ может быть непростой задачей. Такие неспецифические симптомы, как абдоминальная боль, вздутие живота, нарушение стула без макроскопических изменений при колоноскопии или других методах визуализации могут затруднить дифференциальный диагноз с СРК.

При подозрении на ДБ (включая острый дивертикулит) первым шагом является сбор жалоб и анамнеза заболевания, проведение объективного обследования, оценка факторов, влияющих на исход заболевания и лечение, таких как сопутствующие заболевания и используемые лекарственные препараты, а также оценка показателей тяжести заболевания, таких как лихорадка и перитонит.

Клиническая оценка, включающая только лабораторные тесты, недостаточно точна для постановки диагноза дивертикулярной болезни. Крупное исследование, проведенное в Нидерландах, продемонстрировало, что клиническая оценка имеет ограниченную чувствительность – 68% (Тоorenvliet B.R. et al., 2010). Кроме того, в ряде исследований было показано, что только клиническая оценка приводит к неправильному диагнозу в 34-68% случаев (Andeweg C.S. et al., 2011). А это в свою очередь может привести к несвоевременному началу необходимого лечения, выполнению ненужных исследований и к необоснованной госпитализации. Биомаркеры также недостаточно специфичны для первоначального диагноза.

К основным инструментальным методам диагностики относятся:

- Рентгенологическое исследование толстой кишки: ирригоскопия или рентгененография толстой кишки с использованием метода двойного контрастирования;

- КТ с контрастированием;
- УЗИ;
- КТ-колонография (виртуальная колоноскопия);
- Колоноскопия;
- МРТ.

Традиционно визуализация дивертикулов проводилась с помощью исследований с бариевой клизмой. И хотя частота обнаружения дивертикулов толстой кишки более высока и точна при этих исследованиях, по сравнению с колоноскопией (Niikura R. et al., 2013), они не являются подходящим методом визуализации для диагностики острого дивертикулита. Кроме того, в крупном систематическом обзоре была обнаружена низкая чувствительность и специфичность исследований с барием по сравнению с современными методами визуализации поперечного сечения, такими как ультразвуковое исследование, компьютерная томография и магнитно-резонансная томография (Andeweg C.S. et al., 2014). Рентгенологическое исследование толстой кишки с барием может быть показано в отдельных случаях, например, у пациентов со стенозом кишки.

В отличие от рентгенологического исследования толстой кишки и колоноскопии, такие методы визуализации как УЗИ, КТ и МРТ, могут отображать всю стенку толстой кишки, тем самым позволяя визуализировать перидивертикулярную ткань и изменения в стенке кишки (Vor R. et al., 2016). Таким образом, эти методы являются основой для диагностики дивертикулярной болезни и обязательны для точной диагностики дивертикулита (Kruis W. et al., 2014).

В последнее время отмечается более широкое использование УЗИ для диагностики дивертикулярной болезни (Min J.H. et al., 2017). Ранняя работа по сравнению ультразвукового исследования и компьютерной томографии показала очень схожую диагностическую точность для этих двух методов (Farag Soliman M. et al., 2004). Действительно, систематический обзор с метаанализом подтвердил, что УЗИ и КТ существенно не различались по чувствительности

(92% и 94% соответственно) и специфичности (90% и 99% соответственно) (Puylaert J.B., 2012). Недостатком этого метаанализа является то, что в исследовании были включены пациенты со всеми фенотипами дивертикулярной болезни. Так, исследование, сравнивающее диагностическую точность УЗИ и КТ при СНДБ, остром неосложненном и осложненном дивертикулите, показало явное превосходство компьютерной томографии в диагностике осложненного дивертикулярного заболевания, в то время как оба метода имели сопоставимую диагностическую точность при СНДБ (Nielsen K. et al., 2013).

Данные о диагностической точности МРТ при дивертикулярной болезни малочисленны, но перспективны. Наиболее интересно, что единственное сравнительное исследование между КТ и МРТ у пациентов, поступивших в отделение неотложной помощи с клиническим подозрением на острый дивертикулит, показало для МРТ чувствительность 94% и специфичность 88%. Диагностическая точность МРТ оказалась выше у молодых (<60 лет), чем у пожилых пациентов (Heverhagen J.T. et al., 2008).

Типичные результаты ультразвукового исследования при дивертикулярной болезни включают гипэхогенное утолщение стенки кишки, дивертикулы с окружающим их воспалением, которое проявляется в виде гиперэхогенного ободка, скопление жидкости, абсцессы или свищи (Puylaert J.B., 2012). В дополнение к этому компьютерная томография также может выявлять отдаленные абсцессы, мезентерит и перфорации. КТ лучше отображает забрюшинное и тазовое пространство, причем независимо от наличия газов в кишке или ожирения. После эпизода острого дивертикулита результаты КТ, в отличие от УЗИ, имеют существенную прогностическую ценность. Как было показано в одной из работ, толщина стенки толстой кишки и тяжесть дивертикулита, выявленные с помощью компьютерной томографии, явились предикторами необходимости плановой резекции толстой кишки (Dickerson E.C. et al., 2017). Но в отличие от УЗИ и МРТ, компьютерная томогра-

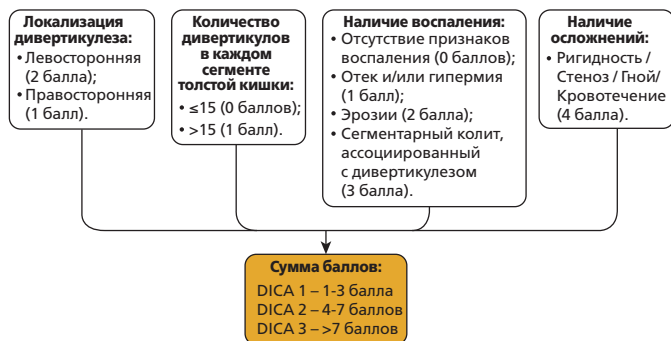
фия предполагает лучевую нагрузку, что ограничивает ее повторные назначения. В отличие от КТ УЗИ может выполняться с необходимой в зависимости от клинической ситуации частотой, без вреда для здоровья пациента. Поскольку диагностическая ценность УЗИ и КТ может отличаться в различных клинических ситуациях, эти два метода являются скорее взаимодополняющими, чем конкурирующими. Для всех методов визуализации (особенно УЗИ) точность диагностики зависит от квалификации специалиста. В связи со всем вышесказанным диагностические исследования лучше выполнять в специализированных центрах, где обычно доступны все необходимые диагностические процедуры. Выбор диагностической процедуры обычно определяется клинической ситуацией и местной доступностью. В качестве первого шага оптимальным было бы ультразвуковое исследование, а затем, при необходимости, компьютерная томография (Lembcke B.J. et al., 2015).

Колоноскопию обычно не проводят у пациентов с острым дивертикулитом из-за риска развития осложнений (особенно повышенного риска перфорации). Поскольку основные патофизиологические процессы острого дивертикулита происходят за пределами стенки толстой кишки, колоноскопия играет лишь незначительную роль в первоначальной диагностике острого дивертикулита. Однако колоноскопия рекомендуется перед плановой операцией у пациентов с острым дивертикулитом, чтобы исключить другие находки в толстой кишке, включая опухолевые поражения (Kruis W. et al., 2014). Поскольку дивертикулярная болезнь и колоректальный рак связаны целым рядом общих факторов риска (таких как возраст, питание и избыточная масса тела), имеет место сосуществование этих заболеваний в общей популяции. Клинически значимая проблема заключается в том, что симптомы дивертикулярной болезни могут маскировать признаки колоректального рака, как было показано Mounce L.T.A. с соавт. (2017), и с этим связан более длительный диагностический период. Принимая во внимание все эти сооб-

ражения, если колоноскопия не была выполнена, ее следует сделать, но не ранее, чем через 6-8 недель (из-за риска перфорации) после эпизода острого дивертикулита. Колоноскопия также позволяет точно определить источник кровотечения и выполнить эндоскопический гемостаз при необходимости.

Кроме того, одно из исследований выявило, что сохранение изменений слизистой оболочки после эпизода острого дивертикулита может иметь прогностическую роль в риске рецидива дивертикулита, впервые показав, что эндоскопическое исследование может быть полезным для прогнозирования исхода заболевания (Tursi A. et al., 2013). Оценка дивертикулярного воспаления и осложнений – DICA (Diverticular Inflammation and Complication Assessment), разработанная на основе колоноскопии, представляет собой определение тяжести заболевания, которая классифицируется на легкую, среднюю или тяжелую степени (Tursi A. et al., 2015) (рис. 5). DICA учитывает четыре основных параметра: а) распространенность дивертикулеза (левосторонняя или правосторонняя локализация и длина вовлеченного сегмента толстой кишки), б) количество дивертикулов в каждом сегменте толстой кишки (≤ 15 или > 15 дивертикулов), в) наличие воспаления (отек и/или гиперемия, эрозии, сегментарный колит, ассоциированный с дивертикулезом (хотя в настоящее время сегментарный колит, ассоциированный с дивертикулезом, считается предшественником ВЗК, он был включен в первоначальную классификацию DICA), г) наличие осложнений (ригидность, стеноз, гной и кровотечение). Каждый параметр имеет числовую оценку. В зависимости от суммы различают: DICA 1 (≤ 3 балла), DICA 2 (4-7 баллов) и DICA 3 (> 7 баллов) (рис. 5) (Tursi A. et al., 2015). Данная классификация может быть прогностической для исхода заболевания. Например, в ретроспективном исследовании 2016 года оценка DICA была прогностической для риска возникновения и/или рецидива острого дивертикулита и риска хирургического вмешательства (Tursi A. et al., 2016).

Рисунок 5.
Эндоскопическая классификация дивертикулярной болезни DICA



В заключение необходимо отметить, что выбор метода исследования у пациента с дивертикулярной болезнью основывается на особенностях клинической ситуации и наличия технических возможностей применения того или иного диагностического метода.

К дополнительным инструментальным методам диагностики относятся:

- Рентгенологические методы (обзорная рентгенография брюшной полости, цистоскопия и цистография, внутривенная урография, вагинография, при свищах – фистулография, рентгенография тонкой кишки, ангиография);
- Радионуклидная сцинтиграфия;
- УЗИ мочевого пузыря, почек, половых органов;
- Исследование двигательной активности толстой кишки и внутрипросветного давления;
- Диагностическая лапароскопия.

К основным лабораторным методам диагностики относятся:

- Клинический анализ крови, СОЭ;
- СРБ;
- Копрограмма;
- Определение скрытой крови в кале;
- Общий анализ мочи.

К дополнительным лабораторным методам диагностики относятся:

- Исследование кала на кишечные инфекции;
- Определение токсинов А и В *Clostridioides difficile* в кале;
- Определение фекального кальпротектина;
- Определение прокальцитонина
- Биохимический анализ крови.

Биомаркеры при ДБ могут подтверждать клинический диагноз, быть полезны для оценки тяжести заболевания и его мониторинга (Tursi A., 2019). Например, такие провоспалительные маркеры, как СРБ, СОЭ и количество лейкоцитов, фекальный кальпротектин и прокальцитонин, могут играть роль биомаркеров дивертикулярной болезни, учитывая важность воспалительного процесса в патофизиологии заболевания.

Согласно имеющимся данным, СРБ является наиболее информативным биомаркером дивертикулита. Сравнительное исследование показало, что высокое значение СРБ было наиболее значимым предиктором тяжелых осложнений у пациентов с острым дивертикулитом (Kechagias A. et al., 2018). Кроме того, концентрация СРБ в сыворотке крови тесно коррелировала с клинической и гистологической тяжестью дивертикулита. Низкие уровни СРБ (<50 мг/л) указывали на острый неосложненный дивертикулит, тогда как уровни СРБ >200 мг/л могли указывать на такие осложнения, как перфорации с перитонитом или абсцессы.

Фекальный кальпротектин является полезным биомаркером для оценки эффективности терапии. Его уровень снижается у пациентов, ответивших на лечение, в то время как сохраняющийся высокий уровень указывает на неэффективность проводимой терапии (Tursi A., 2012). Предполагается, что фекальный кальпротектин также может быть ценным инструментом в дифференциальной диагностике СРК и СНДБ (Tursi A., 2009). В проспективном исследовании, сравнивающем уровни фекального каль-

протектина у пациентов с СНДБ и СРК, были описаны значительно более высокие его уровни при СНДБ, чем при СРК, которые снизились после успешного лечения (Tursi A., 2009). И хотя фекальный кальпротектин является хорошо зарекомендовавшим себя биомаркером воспалительной активности при ВЗК, его диагностическое значение при дивертикулярной болезни еще предстоит полностью установить.

Одно из исследований продемонстрировало высокую диагностическую точность прокальцитонина при дифференциации неосложненного и осложненного дивертикулита (Jeger V. et al., 2018). Однако в связи с ограниченным количеством исследований роль прокальцитонина при дивертикулярной болезни нуждается в дальнейшем изучении.

На сегодняшний день среди многих других белков, которые изучались в качестве потенциальных биомаркеров дивертикулярной болезни, из которых ни один не достиг клинического значения (Tursi A., 2020). На сегодняшний день СРБ остается наиболее полезным биомаркером при ДБ.

На рисунках 6-13 представлены данные современных рентгенологических и эндоскопических методов исследования (визуализации) толстой кишки у пациентов с ДБТК.

Рисунок 6.

Рентгенологическая картина дивертикулеза (рентгенография с двойным контрастированием)

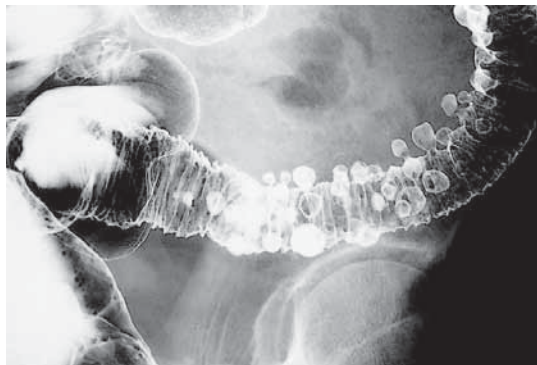


Рисунок 7.

Сохранение контрастного вещества в дивертикулах (нисходящая ободочная кишка и сигмовидная кишка) спустя 72 ч после бариевой клизмы

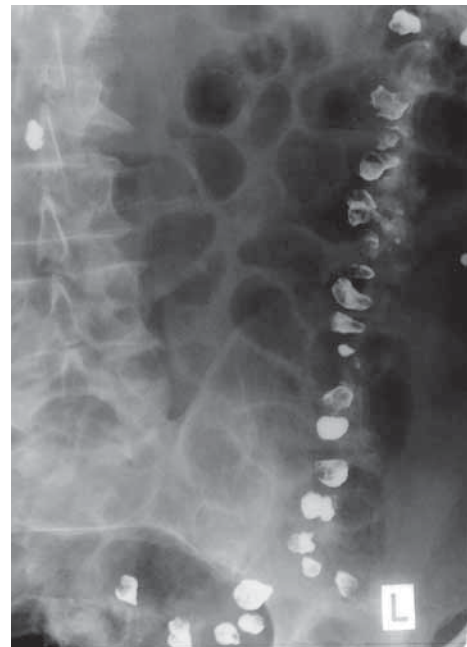


Рисунок 8.

Рентгенологическая картина при хроническом дивертикулите со стенозом

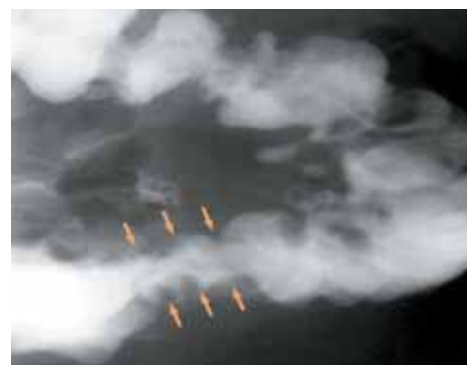

Рисунок 9.

Рентгенологические признаки незавершенного свищеобразования (стрелка) у пациента с дивертикулитом и закрытой перфорацией

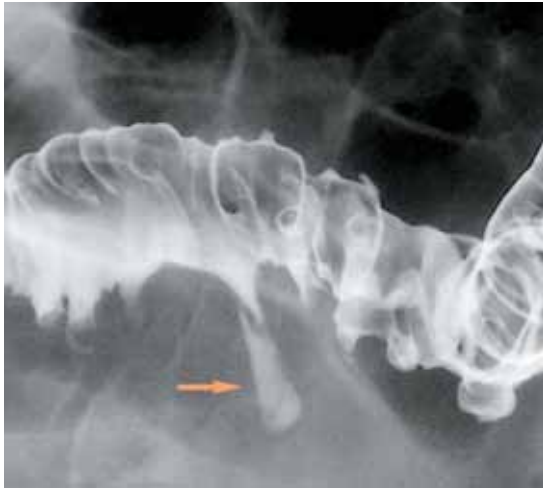

Рисунок 10.

Ангиографическая картина дивертикулярного кровотечения с выходом контрастного вещества в просвет кишечника (стрелки)

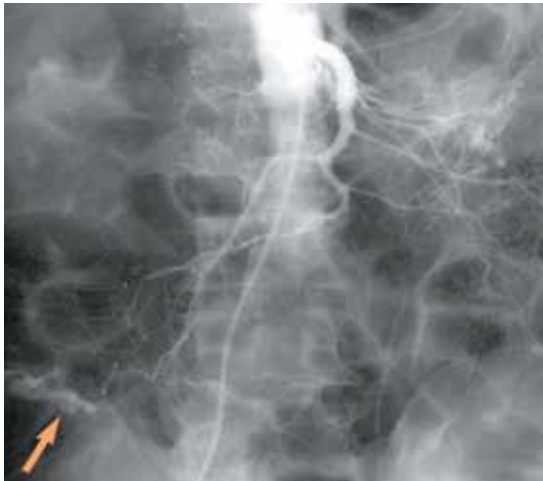
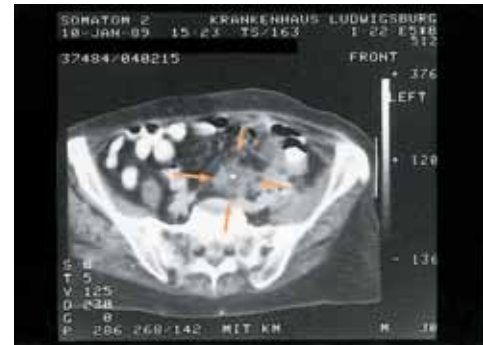

Рисунок 11.

КТ-изображение абсцесса у пациента с перфорирующим дивертикулитом



На рисунке 14 представлен алгоритм диагностики дивертикулярной болезни, рекомендованный Обществом по изучению заболеваний органов пищеварения и обмена веществ Германии (Leifeld L. et al., 2014). В случае отсутствия симптомов острого живота для дальнейшего принятия решения о тактике обследования пациента предлагается использовать уровень СРБ. Среди визуализирующих методов для первоначальной диагностики рекомендуется использовать УЗИ высокого разрешения. При высокой вероятности наличия осложнений дивертикулита рекомендуется выполнение КТ.

Рисунок 12.

Сонографическая картина острого дивертикулита сигмовидной кишки. Утолщенная стенка кишки с дивертикулами (продольный срез)

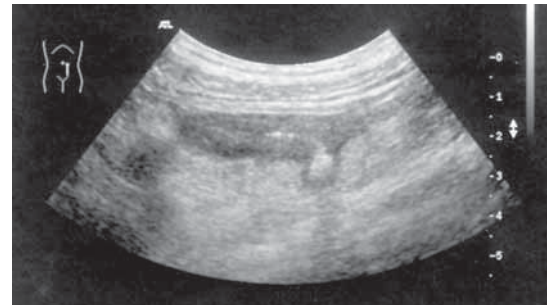

Рисунок 13.

Эндоскопическая картина дивертикулеза

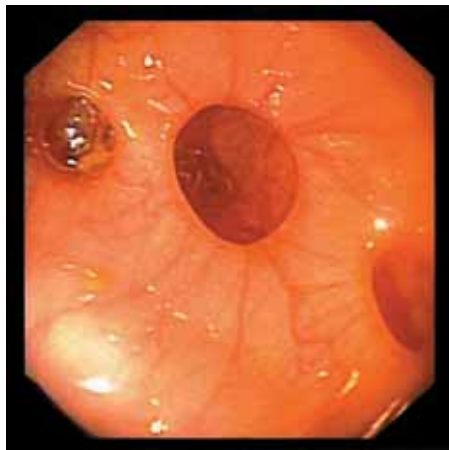
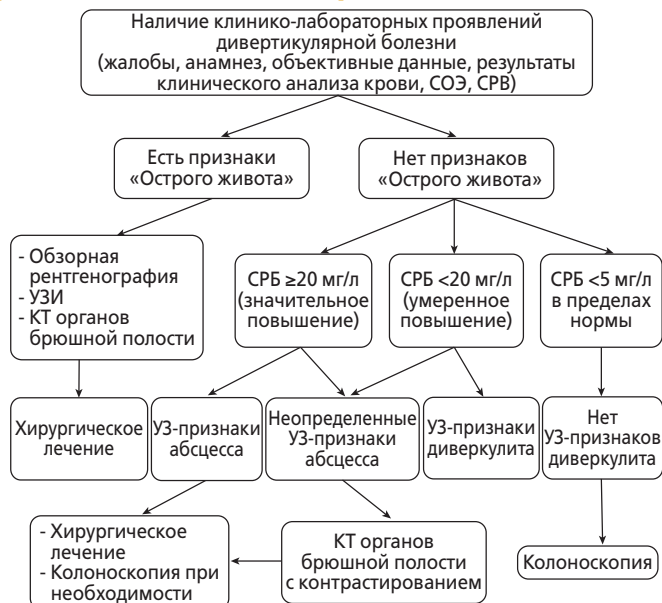

Рисунок 14.

Алгоритм диагностики дивертикулярной болезни (адаптировано из Leifeld L. et al., 2014)



Лечение

Терапевтический подход к дивертикулярной болезни зависит от фенотипа заболевания (таблица 4).

Таблица 4.

Лечение дивертикулярной болезни

Стадия	Форма	Лечение
1	Дивертикулез	Лечение не требуется. Рекомендуется активный образ жизни с обязательными физическими упражнениями, диета с высоким содержанием пищевых волокон и дополнительное введение в рацион растворимых растительных волокон
2	Симптоматическая неосложненная дивертикулярная болезнь	Дополнительное введение в рацион растворимых растительных волокон (псиллиум 2-4 саше по 5,0 г/сут, длительно). Рифаксимин: циклическая терапия (400 мг 2 раза в сутки в течение 7-10 дней в месяц, длительность терапии определяется в индивидуальном порядке в зависимости от клинической ситуации) в комбинации с пищевыми волокнами; системные антибиотики не показаны. Месалазин: циклическая терапия (≥ 1,5 г/сут в течение 7-10 дней в месяц, длительность определяется в индивидуальном порядке в зависимости от клинической ситуации). Возможна комбинированная терапия рифаксимином и месалазином. Бутират: бутират кальция в комбинации с инулином (1-2 таблетки в день, длительно). Спазмолитики по показаниям. Пробиотики (?)
3	Осложненная форма дивертикулярной болезни.	Оценка риска в зависимости от наличия коморбидной патологии, иммунокомпрометированности, лихорадки, лейкоцитоза, повышения СРБ; Низкий риск: амбулаторное лечение, щадящее питание, ограничение физической активности, наблюдение; прием антибиотиков не рекомендуется; Высокий риск: стационарное лечение, парентеральное питание, инфузионная терапия, внутривенное введение антибиотиков. Осложненный дивертикулит

Модифицируемые факторы риска открывают возможности для первичной профилактики развития СНДБ и осложненных форм дивертикулярной болезни у пациентов с дивертикулезом. К таким факторам в первую очередь относятся образ жизни и модель питания. Всем пациентам с дивертикулярной болезнью рекомендуется активный образ жизни с обязательными физическими упражнениями и диета с большим содержанием пищевых волокон (25-30 г в день). К модифицируемым факторам риска также относятся курение; прием НПВП, аспирин, кортикостероидов; низкий уровень витамина Д.

Дивертикулез

При дивертикулезе пациентам кроме изменения характера питания рекомендуется дополнительное введение в рацион пищевых волокон, так как большинству пациентов не удается соблюдать диету, включающую необходимое количество волокон. А в ряде случаев увеличение доли продуктов с большим содержанием пищевых волокон приводит к усилению клинических симптомов дивертикулярной болезни. К пищевым волокнам относится группа веществ, которые благодаря своей способности связывать воду, набухают и практически не перевариваются. В эту группу входят целлюлоза, гемицеллюлоза, пектины, лигнин, неперевариваемые полисахариды, альгинаты, оболочка семян подорожника *Plantago ovata* (псиллиум). Различают растворимые и нерастворимые пищевые волокна. Их свойства разнообразны. Нерастворимые волокна (целлюлоза) связывают лишь небольшое количество воды, они увеличивают бактериальную ферментацию и ускоряют время прохождения через толстую кишку, также увеличивают биомассу и вызывают изменения pH толстой кишки и микробиома кишечника. Однако этот тип волокон может за счет увеличения газообразования в кишке усиливать клинические проявления, характерные для дивертикулярной болезни (метеоризм и абдоминальную боль), что ограничивает применение нерастворимых волокон

у данной группы пациентов. Растворимые пищевые волокна (гемицеллюлоза, пектины и псиллиум) способны абсорбировать воду в гораздо большей степени, благодаря чему увеличивается объем стула, снижается давление в просвете кишки и ускоряется транзит по кишечнику. На основании выше сказанного можно говорить о целесообразности применения у пациентов с ДБ именно растворимых пищевых волокон. Из всех видов растительных объем-формирующих растворимых волокон псиллиум обладает наибольшей способностью абсорбировать воду. Гидрофильные пищевые волокна оболочки семян подорожника овального не расщепляются ферментами тонкой кишки, достигая толстой кишки в неизменном виде, где и оказывают свое действие. Высококачественным препаратом псиллиума является препарат Мукофальк®.

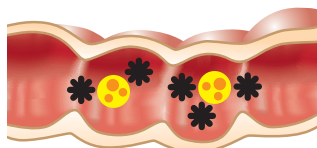
Мукофальк® является препаратом растительного происхождения, состоящим из оболочки семян *Plantago ovata* (подорожник овальный, исфагула) – синоним псиллиум (*psyllium*). В отличие от других видов подорожника подорожник овальный произрастает в засушливых районах Средиземного моря, Индии и Пакистана, поэтому именно данный вид подорожника содержит максимальную концентрацию слизей, которые предохраняют семена растений от высыхания. Слизистые сконцентрированы в оболочке семян, которая и используется в качестве лекарственного препарата. Семена быстро и сильно ослизняются, на чем и основано их медицинское применение. Высокое содержание слизей в составе семян подорожника овального позволяет отнести его к группе мягких пищевых волокон, что имеет важное значение при определенных клинических ситуациях.

Мукофальк® имеет уникальный состав пищевых волокон, состоящих из трех фракций, каждая из которых играет важную роль.

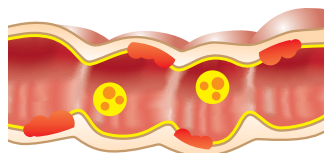
Фракция А (30%) – фракция, не ферментируемая бактериями, выступает как наполнитель, создающий объем.

Рисунок 15.

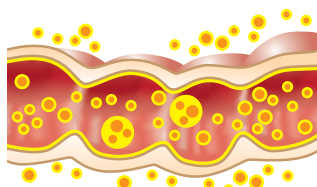
Физиологические эффекты Мукофалька при дивертикулярной болезни



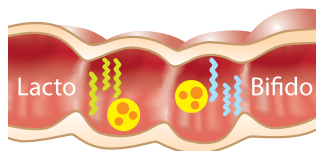
Размягчение стула



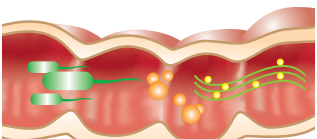
Цитопротективное/
противовоспалительное
действие слизи



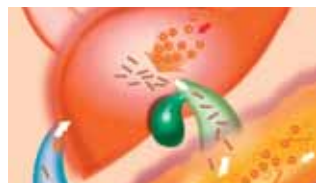Увеличение объема стула и
↓ внутрипросветного
давления в толстой кишке,
в том числе в области
дивертикулов



Стимуляция роста полезной
микрофлоры
(Пребиотический эффект)



↑ образования бутирата
и др. КЦЖК более, чем в 2 раза



Дополнительный эффект –
связывание жиров
и холестерина

Гельформирующая фракция В (55%) – частично ферментируемая фракция, обеспечивающая образование слизи.

Фракция С (15%) – быстро ферментируемая кишечными бактериями фракция, при распаде образуются короткоцепочечные жирные кислоты, являющиеся энергетическим субстратом для нормальной микрофлоры и клеток эпителия кишечника.

При разведении Мукофалька в воде в отличие от грубых пищевых волокон образуется мягкая же-

леобразная масса, оказывающая в том числе обволакивающее и противовоспалительное действие на слизистую оболочку кишечника.

Мукофальк® рекомендован Ассоциацией колопроктологов России в качестве базовой терапии дивертикулярной болезни.

При дивертикулезе Мукофальк® рекомендуется принимать по 2-4 пакетика (по 5 г в каждом) ежедневно и длительно (годами). В зависимости от переносимости дозу можно увеличивать постепенно, начиная с одного пакетика в день и в течение 1-2 месяцев достигая 4 пакетиков в день. Дополнительное использование пищевых волокон при дивертикулезе снижает риск прогрессирования до СНДБ и осложненных форм дивертикулярной болезни.

Таким образом, при **дивертикулезе** пациентам рекомендуется:

- дополнительное введение в рацион растворимых растительных волокон (оптимальным является назначение псиллиума).

Симптоматическая неосложненная дивертикулярная болезнь

У пациентов с СНДБ фармакотерапия должна быть направлена на снижение как интенсивности, так и частоты симптомов, а также на предотвращение развития осложнений. Хотя пациенты с СНДБ обычно жалуются на легкую или умеренную боль и вздутие живота, а также на нарушения стула, качество их жизни нередко заметно снижается, что тоже может быть улучшено с помощью медикаментозного лечения. Лечение СНДБ включает дополнительное введение в рацион растворимых пищевых волокон, симптоматическое назначение селективных спазмолитиков; антибиотики (такие как плохо всасываемый антибиотик рифаксимин), противовоспалительные препараты (такие как месалазин) и пре- и пробиотики, отдельно или в комбинации (Tursi A. et al., 2015).

Рекомендации по применению пищевых волокон при СНДБ такие же, как и при дивертикулезе.

Обоснование применения плохо всасываемых антибиотиков, которые демонстрируют высокую внутрипросветную доступность, основано на доказательствах того, что в дивертикулах у предрасположенных лиц могут образовываться каловые камни – феколиты. Наличие феколитов ассоциировано с избыточным ростом бактерий и потенциальным разрушением эпителиальной выстилки, что приводит к бактериальной транслокации, воспалению слизистой оболочки и развитию осложнений, то есть к формированию осложненной дивертикулярной болезни (Pari C. et al., 2005). Исследования, показывающие наличие дисбиоза у пациентов с СНДБ и дивертикулитом, подтверждают эту гипотезу (Schieffer K.M. et al., 2017; Barbara G. et al., 2017). Показано, что противомикробные препараты снижают выработку водорода в толстой кишке и симптомы, связанные с избыточным газообразованием. Кроме того, антимикробная терапия вызывает увеличение средней массы стула у лиц, постоянно потребляющих клетчатку, скорее всего, из-за снижения деградации клетчатки в результате уменьшения бактериальной популяции (Kurpad A.V. et al., 1986). Оба данных вывода представляют собой дополнительное обоснование применения невсасываемых антибиотиков при дивертикулярной болезни. Уменьшение газообразования и увеличение массы кала способствуют снижению внутрипросветного давления, тем самым улучшая симптомы и уменьшая увеличение и растяжение дивертикулов, а также образование новых дивертикулов (Frieri G. et al., 2006). Рифаксимин – это плохо всасываемый антибиотик, предназначенный для лечения заболеваний желудочно-кишечного тракта, который проявляет как противовоспалительные, так и зубиотические свойства (Ponziani F.R. et al., 2017). Эффективность циклического применения рифаксимины (7-10 дней ежемесячно) у пациентов с СНДБ подтверждена в большом количестве клинических исследований (Gatta L. et al., 2017; Stallinger S. et al.,

2013 и др.). В двойном слепом плацебо-контролируемом рандомизированном клиническом исследовании (Pari C. et al., 2005), а также в открытых исследованиях (Latella G. et al., 2009) и по результатам метаанализов (Bianchi M. et al., 2011) комбинация рифаксимины и пищевых волокон была более эффективной для уменьшения симптомов у пациентов с СНДБ, чем только при применении пищевых волокон. Поскольку число NNT (число пациентов, которое необходимо пролечить (по сравнению с группой контроля), чтобы предотвратить ровно одно новое неблагоприятное событие), было установлено равным 3, лечение было признано и экономически эффективным. Одно из исследований показало, что монотерапия рифаксимином (800 мг в сутки, 10 дней в месяц) была более эффективной, чем пищевые волокна, в улучшении симптомов и качества жизни пациентов с СНДБ (Soraci I. et al., 2019). Таким образом, комбинация рифаксимины, назначаемого в течение 7-10 дней ежемесячно, и растворимых пищевых волокон, является высоко эффективной при лечении СНДБ, что также было подтверждено в многочисленных клинических исследованиях (Stallinger S. et al., 2014; Moniuszko A. et al., 2017 и др.). Хотя в настоящее время эффективность циклической терапии рифаксимином для лечения СНДБ как в виде монотерапии, так и в сочетании с пищевыми волокнами не вызывает сомнений, долгосрочные данные очень ограничены. В связи с этим заслуживает внимание ретроспективное исследование Francesco D.M. et al., 2019, в котором были оценены результаты большой когорты пациентов с СНДБ, получавших рифаксимин в течение 8-летнего наблюдения. В исследуемую группу вошли 346 пациентов с СНДБ (средний возраст 64 года (58-69 лет), из них 62,4% женщин), получавших рифаксимин 800 мг/сут в течение 7 дней ежемесячно. Контрольная группа состояла из 470 пациентов с СНДБ (средний возраст 65 лет (59-74 года), 60,8% – женщин), принимавших любое другое лечение «по требованию». За весь период исследования не было зарегистрировано никаких побочных эффектов. Ри-

факсимин был эффективен как для облегчения симптомов (абдоминальной боли и метеоризма), так и снижения риска развития различных осложнений (острого дивертикулита, хирургического вмешательства, смерти) у пациентов с СНДБ. Данное исследование показало, что длительное циклическое лечение рифаксимином способно контролировать симптомы у пациентов с СНДБ, и что этот эффект постоянен (сохранялся в течение всего периода наблюдения). Все выше сказанное позволяет сделать выводы о большей эффективности планового лечения в сравнении с лечением «по требованию», проводимым только при появлении симптомов. Это исследование также показало, что все виды осложнений дивертикулярной болезни (острый дивертикулит, хирургическое вмешательство и летальные исходы, связанные с заболеванием) встречались реже у пациентов, принимающих циклическое лечение рифаксимином, чем у пациентов, принимающих любое другое лечение «по требованию».

Месалазин (5-АСК) является хорошо известным противовоспалительным препаратом с множественными фармакологическими эффектами, хотя не все его механизмы действия изучены до конца (Barbara G. et al., 2016). При дивертикулярной болезни месалазин может оказывать противовоспалительное действие, уменьшая хроническое воспаление низкой степени активности; кроме того, он может модулировать ноцицепцию; способствовать заживлению слизистой оболочки тем самым, восстанавливая барьерную функцию; подавлять метаболизм бактерий, уменьшая их инвазивные свойства (Barbara G. et al., 2016). Метаанализ, включивший шесть рандомизированных клинических исследований, в которых принял участие 1021 пациент с СНДБ (526 пациентов получали месалазин и 495 – плацебо или другие методы лечения), показал, что облегчение симптомов при применении месалазина всегда было больше, чем при применении плацебо и других методов лечения. Однако абсолютное снижение риска было значительным только при сравнении ме-

салазина с плацебо, диетой с высоким содержанием клетчатки и рифаксимином в низких дозах. Частота дивертикулита при применении месалазина была ниже, чем при применении плацебо и других методов лечения, и была значительной только по сравнению с плацебо (Picchio M. et al., 2016). В исследованиях использовались различные дозы месалазина – от 800 мг до 3 г в сутки. При назначении циклической терапии целесообразным является использование 1,5-3 г месалазина в сутки. Доза препарата определяется в зависимости от клинической ситуации. Возможно также совместное назначение месалазина с рифаксимином. Эффективность такой комбинации была подтверждена клиническими исследованиями.

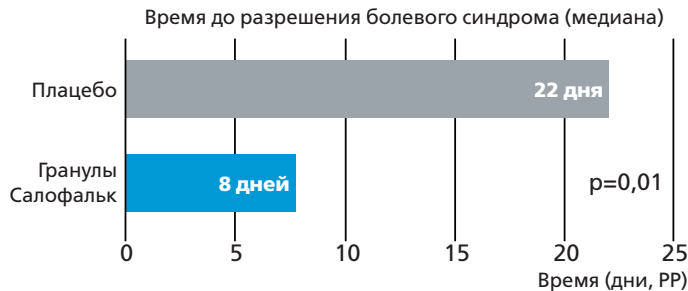
Если говорить о выборе препарата месалазина, то оптимальным препаратом из этой группы для пациентов с СНДБ являются Салофальк® гранулы, которые обеспечивают высокую концентрацию 5-АСК за счет уникальной инновационной технологии двойного высвобождения. Салофальк® гранулы имеют рН – зависимое (при рН >6,0) и пролонгированное замедленное высвобождение. Такая технология позволяет избежать потерь активного вещества в желудке и тонкой кишке, поскольку высвобождение начинается при рН 6 в терминальном отделе тонкой кишки, и обеспечить равномерное высвобождение по толстой кишке с созданием высокой концентрации 5-АСК на всем протяжении вплоть до дистальных отделов, где чаще всего и локализуются дивертикулы. Большое количество гранул Салофалька обеспечивает контакт 5-АСК с существенно большей, чем у таблетированных форм площадью поверхности толстой кишки. Однократный прием независимо от приема пищи повышает комплаентность, а, следовательно, и эффективность лечения.

Гранулы Салофалька продемонстрировали эффективность в лечении пациентов с дивертикулярной болезнью толстой кишки. Так, по данным многоцентрового исследования, применение гранул Салофалька по 3 г/сут в течение 6 недель достоверно превосходило плацебо в скорости купирования

острого болевого синдрома у пациентов с симптоматической неосложненной дивертикулярной болезнью (8 дней против 22 дней).

Рисунок 16.

Гранулы Салофальк 3 г/сут быстро купируют абдоминальный болевой синдром у пациентов с СНДБ



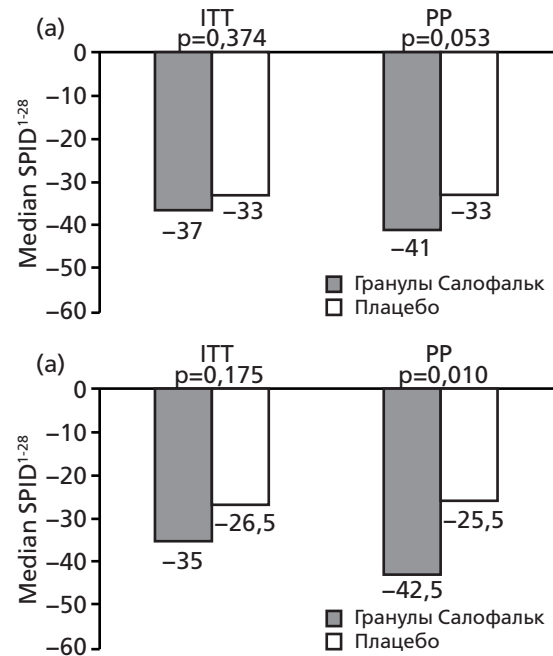
Кроме того, терапия гранулами Салофалька снижала потребность в спазмолитиках для купирования абдоминальной боли при симптоматической неосложненной дивертикулярной болезни.

Также гранулы Салофалька следует применять у пациентов при первой атаке острого дивертикулита с последующей прерывистой терапией (7-10 дней каждого месяца в течение 1 года) с целью профилактики дивертикулита, поскольку при первом эпизоде дивертикулита весьма вероятно развитие незначительного фиброза и более сильного воспаления слизистой (Picchio M. et al., 2016). В такой ситуации можно рассчитывать на эффект месалазина в отношении воспаления, а следовательно, и симптомов, и рецидива заболевания.

Рекомендованная схема применения гранул Салофалька при дивертикулярной болезни: при СНДБ Салофальк гранулы назначаются в дозе 3 г/сут на фоне терапии антибиотиками, спазмолитиками, 6 недель. С целью лечения и профилактики рецидивов первой атаки дивертикулита Салофальк® гранулы применяются в дозе 3 г/сут в течение первого месяца, далее – 1,5-2 г/сут, по 7-10 дней ежемесячно в течение 1 года на фоне терапии пищевыми волокнами (Мукофальк®).

Рисунок 17.

Гранулы Салофальк 3 г/сут снижают интенсивность абдоминального болевого синдрома у пациентов с СНДБ



В отличие от лечения антибиотиками, пробиотики являются более физиологичным подходом к лечению микробного дисбиоза у пациентов с дивертикулярной болезнью. Наиболее широко используемые пробиотические препараты содержат штаммы *Lactobacillus* и *Bifidobacterium*. Пробиотики восстанавливают микроэкологию кишечника путем конкурентного ингибирования чрезмерного роста патогенных и условно-патогенных бактерий на слизистой оболочке толстой кишки, уменьшают транслокацию бактерий за счет улучшения целостности плотных соединений и снижают уровень провоспалительных цитокинов, таких как ФНО- α . Все перечисленные механизмы в совокупности приводят к повышению защитных свойств слизистой обо-

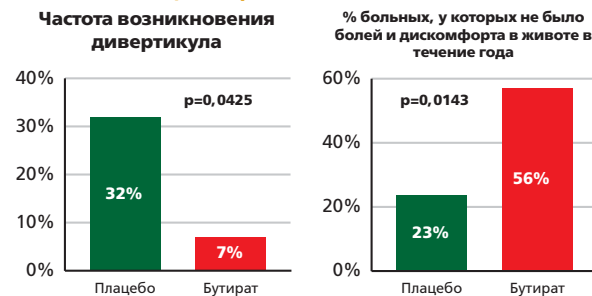
лочки, что потенциально полезно при лечении дивертикулярной болезни (Scarpignato C. et al., 2016). Несмотря на эти возможные преимущества, существующие доказательства эффективности пробиотиков при лечении СНДБ являются недостаточными. Так, из 11 опубликованных исследований только 2 были двойными слепыми и рандомизированными, и результаты этих исследований были очень разнородными (Lahner E. et al., 2016). Например, в одних работах изучалось эффективность пробиотиков для уменьшения симптомов, а в других оценивалась их роль в поддержании бессимптомной ремиссии. Кроме того, когорты пациентов были небольшими, а продолжительность наблюдения была короткой (не превышала 12 месяцев). Критерии включения и используемые пробиотические препараты (один штамм или несколько штаммов) также были разными, что затрудняло любое сравнение результатов отдельных исследований. Таким образом, выполненный анализ имеющихся данных говорит о положительном эффекте применения пробиотиков при СНДБ, но не позволяет сделать какие-либо определенные выводы, основанные на адекватной доказательной базе (Scarpignato C. et al., 2016; Lahner E. et al., 2016). Однако пробиотики могут быть полезны в сочетании с другими лекарственными препаратами. Так Tursi A. et al., 2013, в двойном слепом рандомизированном плацебо-контролируемом исследовании показали, что комбинированная циклическая терапия месалазином в сочетании с пробиотиком (*Lactobacillus casei* DG) была более эффективной, чем и циклическая монотерапия месалазином, и монотерапия пробиотиком, и плацебо для поддержания ремиссии при СНДБ (Tursi A. et al., 2013). Из-за небольшого размера выборки этого исследования для подтверждения данного интересного наблюдения требуются более масштабные исследования.

В качестве дополнения к лечению ДБ рекомендовано включение в схемы терапии комплексного препарата масляной кислоты (бутирата) и инулина –

Закофалька. Полимерная мультиматриксная система (NMX) препарата позволяет доставлять активные вещества непосредственно во все отделы толстой кишки и обеспечивать их действие на протяжении 24 часов.

В проспективном рандомизированном плацебо-контролируемом исследовании Lukasz Krokowicz et al., 2013, оценивалась эффективность длительного применения (12 месяцев) бутирата по 300 мг в сутки у пациентов с дивертикулярной болезнью. Через 12 месяцев пациенты, получавшие бутират, имели субъективное улучшение качества жизни, также отмечалось значительное снижение числа эпизодов дивертикулита по сравнению с контрольной группой.

Рисунок 18. Влияние длительного приема бутирата на частоту развития дивертикулита и контроль симптоматики у пациентов с ДБ (L. Krokowicz et al., 2014)

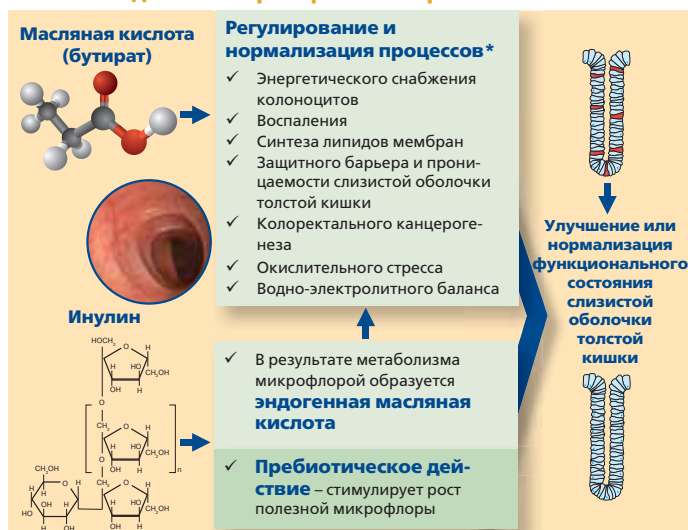


Полученные данные свидетельствуют о возможности применения бутирата у пациентов с ДБ, как для улучшения качества жизни, так и для профилактики осложнений дивертикулярной болезни. Препарат Закофальк®, в состав которого входит бутират кальция и инулин, может рекомендоваться для курсового приема пациентам с СНДБ. Назначение Закофалька способствует уменьшению степени низкоактивного воспаления, висцеральной гиперчувствительности, нормализует нарушенную моторику кишки и восстанавливает нормальный состав кишечной микробиоты. Все эти механизмы действия

Закофалька, воздействуя на различные патогенетические механизмы дивертикулярной болезни, способствуют устранению симптомов ДБ, тем самым улучшая качество жизни пациентов, и обеспечивая снижение риска развития осложнений. Однако для более детальной оценки влияния терапии бутиратом на течение ДБ необходимы дальнейшие исследования.

Рисунок 19.

Механизм действия препарата Закофальк



Таким образом, при **СНДБ** пациентам рекомендуется:

- дополнительное введение в рацион растворимых растительных волокон (оптимальным является назначение псиллиума);
- симптоматическое назначение селективных спазмолитиков;
- проведение терапии, предупреждающей развитие дивертикулита и других осложнений:
 - циклическая терапия невсасываемым антибиотиком рифаксимин 800 мг в сутки в течение 7-10 дней в месяц, длительность терапии

определяется в индивидуальном порядке в зависимости от клинической ситуации;

- циклическая терапия месалазином в дозе $\geq 1,5$ г в сутки в течение 7-10 дней в месяц, длительность терапии определяется в индивидуальном порядке в зависимости от клинической ситуации.

– курсовая терапия препаратами масляной кислоты (Закофальк® по 1-2 таблетки два раза в сутки. У пациентов, страдающих запорами, рекомендуется принимать препарат после еды).

Осложненные формы дивертикулярной болезни

Острый неосложненный дивертикулит

При лечении пациента с дивертикулитом всегда важным предварительным вопросом является решение начать лечение амбулаторно или в стационаре. Для большинства пациентов с неосложненным дивертикулитом (не иммунокомпromетированные пациенты; пациенты без серьезной сопутствующей патологии, способные принимать препараты per os) возможно амбулаторное лечение (рис. 20). Для пациентов с острым неосложненным дивертикулитом, имеющим низкий риск, ассоциированный с нормальным количеством лейкоцитов, низким уровнем СРБ и отсутствием лихорадки, отказ от противомикробной терапии безопасен (Slim K. et al., 2019). Rottier S.J. et al., 2019, в крупном исследовании, проанализировав более 1000 пациентов с подтвержденным по данным компьютерной томографии острым неосложненным дивертикулитом, показали, что пациенты с системной сопутствующей патологией, рвотой, симптомами продолжительностью более 5 дней или уровнем СРБ >140 мг/л имели более высокий риск развития осложненного течения первично неосложненного дивертикулита, требующего интенсивного лечения и в конечном итоге хирургического вмешательства. Еще в двух исследованиях подтверждено, что высокие концентрации СРБ являются фактором риска осложненного дивертикулита (Bolkenstein H.E.

et al., 2019; Jaung R. et al., 2017). Эти исследования также показали, что развитие системного воспалительного ответа, выраженный абдоминальный болевой синдром и фармакологически индуцированная иммуносупрессия – предикторы неблагоприятного исхода неосложненного дивертикулита. В целом ряде работ было показано, что при четкой стратификации рисков, амбулаторное лечение безопасно и экономически эффективно (Sánchez-Velázquez P. et al., 2016; Cirocchi R. et al., 2019). Лечение обычно состоит из 7-10 дневного курса пероральной антимикробной терапии широкого спектра действия, перекрывающей спектр анаэробных микроорганизмов. Наиболее популярной комбинацией является цiproфлоксацин с метронидазолом, но другие схемы также эффективны. Кокрейновский обзор (Shabanzadeh D.M. et al., 2012) выявил отсутствие различий между различными режимами антибиотиков (например, цефокситин по сравнению с комбинацией гентамицина и клиндамицина) и продолжительностью лечения (24-48 часов внутривенного введения антибиотиков по сравнению с более длительными курсами). При изучении эффективности различных режимов приема антибиотиков при неосложненном дивертикулите с локализацией дивертикулов в сигмовидной кишке не было выявлено различий в улучшении симптомов между коротким 4-дневным курсом и 7-дневным курсом (Schug-Pass C. et al., 2010). Также пациентам с острым дивертикулитом рекомендуется бесшлаковая диета, хотя, это скорее традиция, не имеющая доказательной базы. Так два недавних исследования показали, что отсутствие ограничений в диете не было связано с увеличением дивертикулярных осложнений (Stam M.A. et al., 2017; van de Wall B.J. et al., 2013).

Хотя антимикробная терапия долгое время была основой лечения острого дивертикулита, ее рутинное применение у пациентов с неосложненным дивертикулитом оказалось под сомнением из-за эволюционирующих концепций патогенеза заболевания (смена парадигмы главенствующей роли бак-

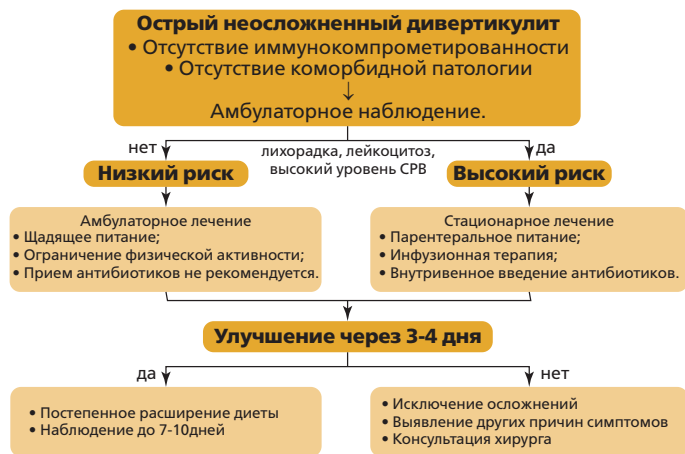териальной инфекции на воспалительный процесс), растущей обеспокоенности по поводу чрезмерного использования антибиотиков и результатов проведенных исследований. Два рандомизированных клинических исследования поставили под сомнение необходимость применения противомикробных препаратов и показали, что наблюдательное лечение может быть целесообразным у пациентов с неосложненным дивертикулитом (Chabok A. et al., 2013; Daniels L. et al., 2017). Пять метаанализов, включившие рандомизированные клинические исследования, когортные исследования и исследования случай–контроль, показали, что клинические результаты между пациентами, получавшими и не получавшими противомикробные препараты, существенно не отличаются (Tandon A. et al., 2018; Emile S.H. et al., 2018 и др.) Действительно, не было выявлено значимых различий между получавшими и не получавшими антибактериальные препараты пациентами в отношении: дополнительного лечения, частоты повторных или отсроченных госпитализаций, необходимости хирургического вмешательства, частоты рецидивов или осложнений. Один метаанализ выявил, что единственной переменной, которая была значительно связана с неудачами лечения в группе, не получавшей антибиотиков, были сопутствующие заболевания (Emile S.H. et al., 2018). Van Dijk S.T. et al., 2018, в своем исследовании показали, что отказ от антибиотиков при лечении острого неосложненного дивертикулита не привел к увеличению частоты осложненного дивертикулита, рецидивирующего дивертикулита или необходимости хирургического вмешательства и при длительном наблюдении (24 месяца). На основании выше сказанного многие гастроэнтерологические и хирургические общества рекомендуют избирательное применение антибактериальных препаратов у пациентов с острым неосложненным дивертикулитом, а не рутинное их использование (Stollman N. et al., 2015 и др.).

Пациенты с тяжелым течением неосложненного дивертикулита, имеющие высокий уровень СРБ,

лихорадку, рвоту, длительное персистирование симптомов должны быть госпитализированы для проведения инфузионной терапии, внутривенного введения антибактериальных препаратов широкого спектра действия (амоксциллин с клавулановой кислотой, цефалоспорины третьего поколения, метронидазол с ципрофлоксацином) (Strate L.L. et al., 2019; Böhm S.K. et al., 2017 и др.). У большинства пациентов симптомы обычно улучшаются в течение 2-3 дней консервативной терапии. При дальнейшем улучшении состояния пациенты могут быть выписаны и продолжить курс пероральных противомикробных препаратов дома в общей сложности в течение 7-10 дней. Evans J. et al., 2008, показали, что пациенты, которым не удалось улучшить состояние в течение 48 часов лечения, нуждались в длительной госпитализации или хирургическом вмешательстве. Когда консервативное лечение не помогает, необходимо тщательный поиск осложнений и необходимо рассмотреть альтернативные диагнозы, а также рекомендовать консультацию хирурга (рис. 20).

Рисунок 20.

Алгоритм лечения острого неосложненного дивертикулита (адаптировано из Tursi A. et al., 2015)



Осложненный дивертикулит

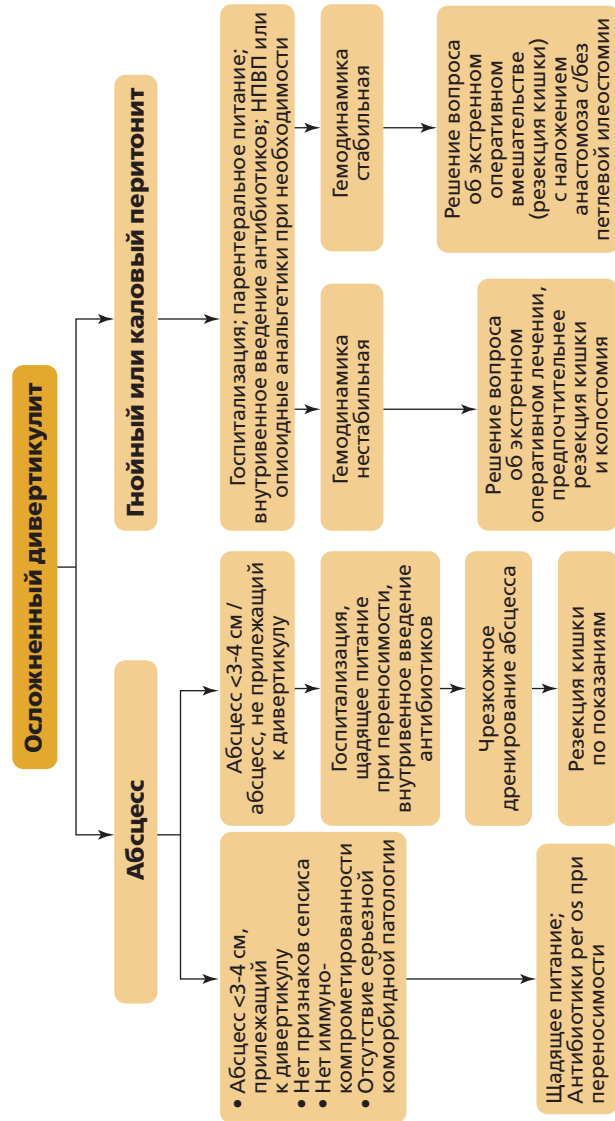
Абсцесс является наиболее распространенным осложнением дивертикулита, развивающимся у ~10% пациентов. Пациентов с небольшими абсцессами (<3-4 см в диаметре) и флегмонами (локализованная область воспаления или отека мягких тканей) обычно можно лечить только с помощью противомикробных препаратов (Gregersen R. et al., 2016). При более крупных абсцессах, когда одна противомикробная терапия недостаточна, проводится чрескожное дренирование абсцесса. Чрескожное дренирование позволяет отложить экстренную операцию и выполнить операцию в плановом порядке после стабилизации состояния пациента, уменьшая необходимость в двухэтапной процедуре (Young-Fadok T.M., 2018).

Хирургические методы лечения осложненного дивертикулита разрабатываются и совершенствуются, и, как правило, становятся менее агрессивными (Biondo S., 2019). Хирургическая резекция обычно необходима, когда дивертикулит осложняется свищом или хронической непроходимостью из-за стриктуры. Срочное хирургическое вмешательство требуется пациентам с сепсисом и диффузным перитонитом (III и IV стадии Хинчи) или тем, кто не отвечает на консервативную терапию (Strate L.L. et al., 2019; Böhm S.K. et al., 2017 и др.). Наиболее подходящий хирургический метод лечения необходимо выбирать в каждом конкретном случае в соответствии с индивидуальными факторами, такими как состояние пациента, локализация и степень воспаления, а также сопутствующая патология (рис. 21).

Вторичная профилактика острого дивертикулита

После разрешения эпизода острого дивертикулита диета с высоким содержанием клетчатки не была эффективной в предотвращении рецидивов или лечении повторяющихся желудочно-кишечных симптомов по сравнению со стандартной диетой или диетой с низким содержанием клетчатки. Таким образом, в клинической практике диетические огра-

Алгоритм лечения осложненного дивертикулита (адаптировано из Tursi A. et al., 2015)



ничения могут быть не такими строгими. Отсутствие доказательств эффективности пробиотиков не позволяет рекомендовать их применение для вторичной профилактики дивертикулита (Stollman N. et al., 2015).

Метаанализ шести исследований, в которых оценивалась эффективность месалазина в профилактике рецидивирующего дивертикулита у 2461 пациента, не показал существенной разницы в частоте рецидивирующего дивертикулита при лечении месалазином (Khan R.M.A. et al., 2018). Однако не следует исключать применение месалазина после эпизода дивертикулита. Действительно, в исследовании DIVA Stollman N. et al., 2013, показали, что лечение месалазином приводило к меньшему числу рецидивов и менее тяжелым симптомам, чем плацебо, и это преимущество сохранялось в течение 9-месячного периода наблюдения. Кроме того, небольшое ретроспективное исследование пациентов с острым неосложненным дивертикулитом показало, что месалазин приводил к более быстрому выздоровлению (Nespoli L. et al., 2015).

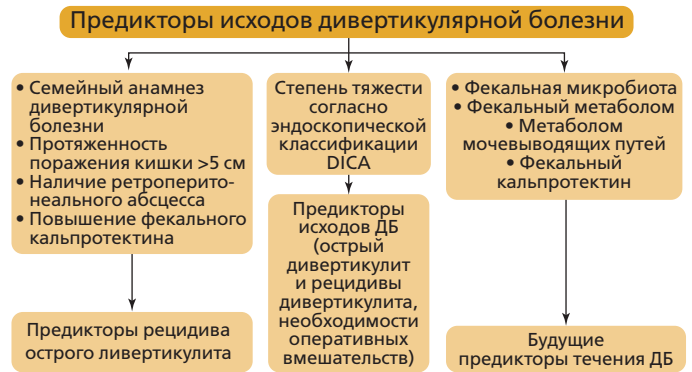В исследовании Lanas A. et al., 2013, комбинация циклического лечения рифаксимином и пищевых волокон снижала риск рецидива дивертикулита у пациентов в стадии ремиссии. Эта тенденция позже была подтверждена в наблюдательном исследовании Festa V. et al., 2017. Кроме того, комбинация месалазина и рифаксимины (оба назначались 7 дней в месяц в течение 12 месяцев), по-видимому, более эффективна, чем один рифаксимин, для устранения симптомов и профилактики дивертикулита (частота рецидивов 2,7% против 13,0%, соответственно, в конце наблюдения) (Tursi A. et al., 2002). Кроме того, показатели воспаления быстрее нормализовались при комбинированном лечении (Tursi A. et al., 2002). Хотя применение рифаксимины можно считать перспективным, имеющиеся в настоящее время данные не достаточны для рекомендации его использования с целью вторичной профилактики дивертикулита (Stollman N. et al., 2015). К сожалению пока не

одобрено ни одно фармакологическое средство для профилактики рецидивов острого дивертикулита.

Оптимальное лечение дивертикулярной болезни требует поиска определенных прогностических факторов, которые могут быть клиническими, лабораторными или инструментальными (рис. 22).

Рисунок 22.

Предикторы исходов дивертикулярной болезни (адаптировано из Tursi A. et al., 2015)



Литература

1. Головенко О.В., Ситкин С.И., Сказываева Е.В. Гранулы Салофальк: особенности лекарственной формы, данные клинических исследований. Схемы терапии при различных заболеваниях и синдромах / [О.В. Головенко, С.И. Ситкин, Е.В. Сказываева]. – М.: Прима Принт, 2021. – 40 с.: ил. – Авт. указаны на обороте тит. л. – ISBN 978-5-6046640-4-9.
2. Ивашкин В.Т., Шелыгин Ю.А., Ачкасов С.И. и др. Рекомендации Российской гастроэнтерологической ассоциации и ассоциации колопроктологов России по диагностике и лечению взрослых больных дивертикулярной болезнью ободочной кишки // РЖГТК. 2016; 1: 65-80.
3. Клинические рекомендации. Колопроктология / под ред. Ю.А. Шелыгина. – М.: ГЭОТАР-Медиа, 2015. – 528 с.: ил.
4. Маев И.В., Дичева Д.Т., Андреев Д.Н. Дивертикулы желудочно-кишечного тракта: учеб.-метод. пособие для врачей; М-во здравоохранения Российской Федерации, ГБОУ ВПО «Московский гос. медико-стоматологический ун-т им. А.И. Евдокимова», Каф. пропедевтики внутренних болезней и гастроэнтерологии. – М.:

Прима Принт, 2015. – 60 с.: ил., цв. ил. (Практическая гастроэнтерология). – ISBN 978-5-9905961-8-4.

5. Сказываева Е.В., Авалуева Е.Б., Ситкин С.И. и др. Дивертикулярная болезнь толстой кишки // Фарматека. 2017; № 55: 22-30.
6. Aldoori W.H., Giovannucci E.L., Rockett H.R., et al. A prospective study of dietary fiber types and symptomatic diverticular disease in men. J Nutr. 1998; 128: 714-719.
7. Andeweg C.S., Wegdam J.A., Groenewoud J., et al. Toward an evidence-based step-up approach in diagnosing diverticulitis. Scand J Gastroenterol. 2014 Jul; 49(7): 775-784.
8. Andeweg C.S., Knobben L., Hendriks J.C. et al. How to diagnose acute left-sided colonic diverticulitis: proposal for a clinical scoring system. Ann Surg. 2011 May; 253(5): 940-946.
9. Aune D., Sen A., Leitzmann M.F. et al. Tobacco smoking and the risk of diverticular disease – a systematic review and meta-analysis of prospective studies. Colorectal Dis. 2017 Jul; 19(7): 621-633.
10. Aune D., Sen A., Norat T., Riboli E. Dietary fibre intake and the risk of diverticular disease: a systematic review and meta-analysis of prospective studies. Eur J Nutr. 2020 Mar; 59(2): 421-432. doi: 10.1007/s00394-019-01967-w. Epub 2019 Apr 29. PMID: 31037341; PMCID: PMC7058673.
11. Barbara G., Cremon C., Barbaro M.R. et al. Treatment of Diverticular Disease With Aminosalicylates: The Evidence. J Clin Gastroenterol. 2016 Oct; 50 Suppl 1(): S60-63.
12. Barbara G., Scafoli E., Barbaro M.R. et al. Gut microbiota, metabolome and immune signatures in patients with uncomplicated diverticular disease. Gut. 2017 Jul; 66(7): 1252-1261.
13. Bartho L., Benko R., Holzer-Petsche U. et al. Role of extrinsic afferent neurons in gastrointestinal motility. Eur Rev Med Pharmacol Sci. 2008; 12 (Suppl 1): 21-31.
14. Bassotti G., Battaglia E., Bellone G. et al. Interstitial cells of Cajal, enteric nerves, and glial cells in colonic diverticular disease. J Clin Pathol. 2005; 58: 973-977. doi:10.1136/jcp.2005.026112.
15. Bharucha A.E., Parthasarathy G., Ditah I. et al. Temporal Trends in the Incidence and Natural History of Diverticulitis: A Population-Based Study. Am J Gastroenterol. 2015 Nov; 110(11): 1589-1596
16. Biagi E., Nylund L., Candela M. et al. Through ageing, and beyond: gut microbiota and inflammatory status in seniors and centenarians. PLoS One 2010; 5:e10667.
17. Bianchi M., Festa V., Moretti A. et al. Meta-analysis: long-term therapy with rifaximin in the management of uncomplicated diverticular disease. Aliment Pharmacol Ther. 2011 Apr; 33(8): 902-910.
18. Binda G.A. et al. Trends in hospital admission for acute diverticulitis in Italy from 2008 to 2015. Techniques in Coloproctology 22, 597–604 (2018).
19. Binda G.A., Cuomo R., Laghi A. et al. Practice parameters for the treatment of colonic diverticular disease: Italian Society of Colon and Rectal Surgery (SICCR) guidelines. Italian Society of Colon and Rectal Surgery. Tech Coloproctol. 2015 Oct; 19(10): 615-626.
20. Biondo S. The diminishing role of surgery for acute diverticulitis. Br J Surg. 2019 Mar; 106(4): 308-309.
21. Böhm S.K., Kruis W. Lifestyle and other risk factors for diverticulitis. Minerva Gastroenterol Dietol. 2017 Jun; 63(2): 110-118.
22. Bolkenstein H.E., Consten E.C.J., van der Palen J. et al. Long-term Outcome of Surgery Versus Conservative Management for Recurrent and Ongoing Complaints After an Episode of Diverticulitis: 5-year Follow-up Results of a Multicenter Randomized Controlled Trial (DI-

- RECT-Trial). Dutch Diverticular Disease (3D) Collaborative Study Group. *Ann Surg*. 2019 Apr; 269(4): 612-620.
23. Boostrom S.Y., Wolff B.G., Cima R.R. et al. Uncomplicated diverticulitis, more complicated than we thought. *J Gastrointest Surg*. 2012 Sep; 16(9): 1744-1749.
 24. Bor R., Fábán A., Szepes Z. Role of ultrasound in colorectal diseases. *World J Gastroenterol*. 2016 Nov 21; 22(43): 9477-9487.
 25. Böttner M., Barrenschee M., Hellwig I., et al. The enteric serotonergic system is altered in patients with diverticular disease. *Gut*. 2013; 62: 1753-1762. doi:10.1136/gutjnl-2012-026660.
 26. Cao Y., Strate L.L., Keeley B.R. et al. Meat intake and risk of diverticulitis among men. *Gut*. 2018; 67: 466-472.
 27. Carabotti M., Annibale B., Severi C. et al. Role of fiber in symptomatic uncomplicated diverticular disease: a systematic review. *Nutrients*. 2017; 9: E161. doi:10.3390/nu9020161.
 28. Chabok A., Pählman L., Hjern F. et al. Randomized clinical trial of antibiotics in acute uncomplicated diverticulitis. *Br J Surg*. 2012 Apr; 99(4): 532-539.
 29. Cirocchi R., Randolph J.J., Binda G.A. Is the outpatient management of acute diverticulitis safe and effective? A systematic review and meta-analysis. *Tech Coloproctol*. 2019 Feb; 23(2): 87-100.
 30. Clemens C.H., Samsom M., Roelofs J. et al. Colorectal visceral perception in diverticular disease. *Gut*. 2004; 53: 717-722. *Clin Gastroenterol Hepatol*. 2019 Jul; 17(8): 1448-1456.e17.
 31. Coble J.L., Sheldon K.E., Yue F. et al. Identification of a rare LAMB4 variant associated with familial diverticulitis through exome sequencing. *Hum Mol Genet*. 2017; 26: 3212-3220. doi:10.1093/hmg/ddx204.
 32. Connelly T.M., Berg A.S., Hegarty J.P. et al. The TNFSF15 gene single nucleotide polymorphism rs7848647 is associated with surgical diverticulitis. *Ann Surg*. 2014; 59: 1132-1137. doi:10.1097/SLA.0000000000000232.
 33. Copaci I., Constantinescu G., Mihăilă M. et al. Efficacy of Rifaximin-a vs Dietary Fiber on the Evolution of Uncomplicated Colonic Diverticular Disease. *Surg Gastroenterol Oncol*. 2019; 24: 233-240. DOI: 10.21614/sgo-24-5-233.
 34. Costa M., Brookes S.J., Hennig G.W. Anatomy and physiology of the enteric nervous system. *Gut*. 2000; 47(Suppl 4): iv15-iv19. doi:10.1136/gut.47.suppl_4.iv15.
 35. Crowe F.L., Appleby P.N., Allen N.E., et al. Diet and risk of diverticular disease in Oxford cohort of European Prospective Investigation into Cancer and Nutrition (EPIC): prospective study of British vegetarians and non-vegetarians. *BMJ*. 2011; 343.
 36. Cuomo R., Barbara G., Pace F. et al. Italian consensus conference for colonic diverticulosis and diverticular disease. *United European Gastroenterol J*. 2014 Oct; 2(5): 413-442.
 37. Daniels L., Budding A.E., de Korte N. et al. Fecal microbiome analysis as a diagnostic test for diverticulitis. *Eur J Clin Microbiol Infect Dis* 2014; 33: 1927-1936.
 38. Daniels L., Ünlü Ç., de Korte N. et al. Randomized clinical trial of observational versus antibiotic treatment for a first episode of CT-proven uncomplicated acute diverticulitis. Dutch Diverticular Disease (3D) Collaborative Study Group. *Br J Surg*. 2017 Jan; 104(1): 52-61.
 39. Derrien M., Vaughan E.E., Plugge C.M. et al. *Akkermansia uciniphila* gen. nov., sp. nov., a human intestinal mucin-degrading bacterium. *Int J Syst Evol Microbiol*. 2004; 54: 1469-1476.
 40. Dickerson E.C., Chong S.T., Ellis J.H. et al. Recurrence of Colonic Diverticulitis: Identifying Predictive CT Findings-Retrospective Cohort Study. *Radiology*. 2017 Dec; 285(3): 850-858.
 41. Egger B., Peter M.K., Candinas D. Persistent symptoms after elective sigmoid resection for diverticulitis. *Dis Colon Rectum*. 2008; 51: 1044-1048.
 42. Emile S.H., Elfeki H., Sakr A. et al. Management of acute uncomplicated diverticulitis without antibiotics: a systematic review, meta-analysis, and meta-regression of predictors of treatment. *Tech Coloproctol*. 2018 Jul; 22(7): 499-509.
 43. Evans J., Kozol R., Frederick W. Does a 48-hour rule predict outcomes in patients with acute sigmoid diverticulitis? *J Gastrointest Surg*. 2008 Mar; 12(3): 577-582.
 44. Everhart J.E., Ruhl C.E. Burden of digestive diseases in the United States part II: lower gastrointestinal diseases. *Gastroenterology*. 2009 Mar; 136(3): 741-754.
 45. Farag Soliman M., Wüstner M., Sturm J. et al. Primary diagnostics of acute diverticulitis of the sigmoid. *Ultraschall Med*. 2004 Sep; 25(5): 342-347.
 46. Faucheron J-L., Roblin X., Bichard P. et al. The prevalence of right-sided colonic diverticulosis and diverticular haemorrhage. *Colorectal Disease* 15, e266–e270 (2013).
 47. Festa V., Spila Alegiani S., Chiesara F. et al. Retrospective comparison of long-term ten-day/month rifaximin or mesalazine in prevention of relapse in acute diverticulitis. *Eur Rev Med Pharmacol Sci*. 2017 Mar; 21(6): 1397-1404.
 48. Frieri G., Pimpo M.T., Scarpignato C. Management of colonic diverticular disease. *Digestion*. 2006; 73 Suppl 1(): 58-66.
 49. Gatta L. & Scarpignato C. Systematic review with meta-analysis: rifaximin is effective and safe for the treatment of small intestine bacterial overgrowth. *Alimentary Pharmacology & Therapeutics* 45, 604-616 (2017).
 50. Golder M., Burleigh D.E., Ghali L. et al. Longitudinal muscle shows abnormal relaxation responses to nitric oxide and contains altered levels of NOS1 and elastin in uncomplicated diverticular disease. *Colorectal Dis*. 2007; 9: 218-228. doi:10.1111/j.1463-1318.2006.01160.x.
 51. Gralnek I.M., Neeman Z., Strate L.L. Acute Lower Gastrointestinal Bleeding. *N Engl J Med*. 2017 Mar 16; 376(11): 1054-1063.
 52. Granlund J., Svensson T., Olén O. et al. The genetic influence on diverticular disease- a twin study. *Aliment Pharmacol Ther*. 2012; 35: 1103-1107. doi:10.1111/j.1365-2036.2012.05069.
 53. Gregersen R., Mortensen L.Q., Burcharth J. et al. Treatment of patients with acute colonic diverticulitis complicated by abscess formation: A systematic review. *Int J Surg*. 2016 Nov; 35(): 201-208.
 54. Heverhagen J.T., Sitter H., Zielke A. et al. Prospective evaluation of the value of magnetic resonance imaging in suspected acute sigmoid diverticulitis. 2008 Dec; 51(12): 1810-1815.
 55. Hjern F., Johansson C., Mellgren A. et al. Diverticular disease and migration – the influence of acculturation to a Western lifestyle on diverticular disease. *Alimentary Pharmacology and Therapeutics* 23, 797-805 (2006).
 56. Humes D.J., Fleming K.M., Spiller R.C. et al. Concurrent drug use and the risk of perforated colonic diverticular disease: a population-based case-control study. *Gut*. 2011; 60: 219-224.

57. Humes D.J., Simpson J., Smith J. et al. Visceral hypersensitivity in symptomatic diverticular disease and the role of neuropeptides and low-grade inflammation. *Neurogastroenterol Motil.* 2012; 24: 318-e163.
58. Humes D.J., Simpson J., Neal K.R. et al. Psychological and colonic factors in painful diverticulosis. *Br J Surg.* 2008; 95: 195-198.
59. Humes D.J., Solaymani-Dodaran M., Fleming K.M. et al. A population-based study of perforated diverticular disease incidence and associated mortality. *Gastroenterology.* 2009 Apr; 136(4): 1198-1205.
60. Jaung R., Kularatna M., Robertson J.P. et al. Uncomplicated Acute Diverticulitis: Identifying Risk Factors for Severe Outcomes. *World J Surg.* 2017 Sep; 41(9): 2258-2265.
61. Jeger V., Pop R., Forudastan F. et al. Is there a role for procalcitonin in differentiating uncomplicated and complicated diverticulitis in order to reduce antibiotic therapy? *Swiss Med Wkly.* 2018 Sep 24; 148(): w14673.
62. Jeyarajah S. et al. Diverticular disease hospital admissions are increasing, with poor outcomes in the elderly and emergency admissions. *Alimentary Pharmacology & Therapeutics* 30, 1171-1182 (2009).
63. Kechagias A., Sofianidis A., Zografos G. et al. Index C-reactive protein predicts increased severity in acute sigmoid diverticulitis. *C Ther Clin Risk Manag.* 2018; 14(): 1847-1853.
64. Khan R.M.A., Ali B., Hajibandeh S. et al. Effect of mesalazine on recurrence of diverticulitis in patients with symptomatic uncomplicated diverticular disease: a meta-analysis with trial sequential analysis of randomized controlled trials. *Colorectal Dis.* 2018 Jun; 20(6): 469-478.
65. Kim D.Y., Camilleri M. Serotonin: a mediator of the brain-gut connection. *Am J Gastroenterol.* 2000; 95: 2698-2709.
66. Krokowicz et al. Microencapsulated sodium butyrate administered to patients with diverticulosis decrease incidence of diverticulitis – a prospective randomized study. *Int J Colorectal Dis.* (2014) 29: 387-393.
67. Kruijs W., Germer C.T., Leifeld L. Diverticular disease: guidelines of the German society for gastroenterology, digestive and metabolic diseases and the German society for general and visceral surgery. *German Society for Gastroenterology, Digestive and Metabolic Diseases and The German Society for General and Visceral Surgery.* *Digestion.* 2014; 90(3): 190-207.
68. Kruijs W., Meier E., Schumacher M., Mickisch O., Greinwald R., Mueller R. German SAG-20 Study Group. Randomised clinical trial: mesalazine (Salofalk granules) for uncomplicated diverticular disease of the colon – a placebo-controlled study. *Aliment Pharmacol Ther.* 2013 Apr; 37(7): 680-690.
69. Kurpad A.V., Shetty P.S. Effects of antimicrobial therapy on faecal bulk. *Gut.* 1986 Jan; 27(1): 55-58.
70. Kvasnovsky C.L., Leong L.E.X., Choo J.M. et al. Clinical and symptom scores are significantly correlated with fecal microbiota features in patients with symptomatic uncomplicated diverticular disease: a pilot study. *Eur J Gastroenterol Hepatol.* 2018; 30: 107-112.
71. Laghi L., Mastromarino P., Elisei W. et al. Impact of treatments on fecal microbiota and fecal metabolome in symptomatic uncomplicated diverticular disease of the colon: a pilot study. *J Biol Regul Homeost Agents.* 2018; 32: 1421-1432.
72. Lahner E., Bellisario C., Hassan C. et al. Probiotics in the Treatment of Diverticular Disease. A Systematic Review. *J Gastrointest Liver Dis.* 2016 Mar; 25(1): 79-86.
73. Lanas A., Ponce J., Bignamini A. et al. One year intermittent rifaximin plus fibre supplementation vs. fibre supplementation alone to prevent diverticulitis recurrence: a proof-of-concept study. *Dig Liver Dis.* 2013 Feb; 45(2): 104-109.
74. Latella G., Scarpignato C. Rifaximin in the management of colonic diverticular disease. *Expert Rev Gastroenterol Hepatol.* 2009 Dec; 3(6): 585-598.
75. Lembcke B.J., Strobel D., Dirks K. et al. Statement of the section internal medicine of the DEGUM – ultrasound obtains pole position for clinical imaging in acute diverticulitis, *Ultraschall Med.* 2015 Apr; 36(2): 191-195.
76. Lisa L. Strate, Arden M. Morris *Epidemiology, Pathophysiology, and Treatment of Diverticulitis Gastroenterology.* 2019 Apr; 156(5): 1282-1298.e1. doi: 10.1053/j.gastro.2018.12.033.
77. Liu P.H., Cao Y., Keeley B.R. et al. Adherence to a Healthy Lifestyle is Associated With a Lower Risk of Diverticulitis among Men. *Am J Gastroenterol.* 2017 Dec; 112(12): 1868-1876.
78. Loffeld R.J., Putten A.B. Newly developing diverticular disease of the colon in patients undergoing repeated endoscopic evaluation. *J Clin Gastroenterol.* 2002; 35(2): 205-206.
79. Maguire L.H., Song M., Strate L.E. et al. Higher serum levels of vitamin D are associated with a reduced risk of diverticulitis. *Clin Gastroenterol Hepatol.* 2013; 11: 1631-1635.
80. Maguire L.H., Handelman S.K., Du X. et al. Genome-wide association analyses identify 39 new susceptibility loci for diverticular disease. *Nat Genet.* 2018; 50: 1359-1365. doi:10.1038/s41588-018-0203-z.
81. Maguire L.H., Song M., Strate L.L. et al. Association of geographic and seasonal variation with diverticulitis admissions. *JAMA Surg.* 2015; 150: 74-77.
82. Meyer J., Orci L.A., Combesure C. et al. Risk of Colorectal Cancer in Patients With Acute Diverticulitis: A Systematic Review and Meta-analysis of Observational Studies. *Clin Gastroenterol Hepatol.* 2019 Jul; 17(8):1448-1456. e17.
83. Min J.H., Kim H.C., Kim S.W. et al. The value of initial sonography compared to supplementary CT for diagnosing right-sided colonic diverticulitis. *2017 Jul; 35(7): 358-365.*
84. Moniuszko A., Rydzewska G. The effect of cyclic rifaximin therapy on symptoms of diverticular disease from the perspective of the gastroenterology outpatient clinic: a “real-life” study. *Prz Gastroenterol.* 2017; 12(2): 145-151.
85. Mounce L.T.A., Price S., Valderas J.M. et al. Comorbid conditions delay diagnosis of colorectal cancer: a cohort study using electronic primary care records. *Br J Cancer.* 2017 Jun 6; 116(12): 1536-1543.
86. Nespoli L., Lo Bianco G., Uggeri F. et al. Effect of oral mesalazine on inflammatory response in acute uncomplicated diverticulitis. *World J Gastroenterol.* 2015 Jul 21; 21(27): 8366-8372.
87. Nielsen K. et al. The Limited Role of Ultrasound in the Diagnostic Process of Colonic Diverticulitis. *World Journal of Surgery* (2013). doi:10.1007/s00268-013-2423-9.
88. Niikura R., Nagata N., Shimbo T. et al. Colonoscopy can miss diverticula of the left colon identified by barium enema. *World J Gastroenterol.* 2013 Apr 21; 19(15): 2362-2367.
89. Painter N.S. Diverticular disease of the colon. *Br Med J.* 1968; 3: 475-479.
90. Painter N.S., Burkitt D.P. Diverticular disease of the colon: a deficiency disease of western civilization. *Br Med J.* 1971; 2: 450-454.
91. Papi C., Ciaco A., Koch M. et al. Efficacy of rifaximin in the treatment of symptomatic diverticular disease of the colon. A multicentre dou-

- ble-blind placebo-controlled trial. *Aliment. Pharmacol. Ther.* 9, 33-39 (1995).
92. Parks T.G., Connell A.M. Motility studies in diverticular disease of the colon. *Gut.* 1969; 10: 534-542. doi: 10.1136/gut.10.7.534.
 93. Pauza A.G., Rysevaite-Kyguoliene K., Malinauskas M. et al. Alterations in enteric calcitonin gene-related peptide in patients with colonic diverticular disease: CGRP in diverticular disease. *Auton Neurosci.* 2019; 216: 63-71.
 94. Peery A.F. Colonic Diverticula and Diverticular Disease: 10 Facts Clinicians Should Know. *N C Med J.* 2016 May-Jun; 77(3): 220-222.
 95. Peery A.F., Crockett S.D., Barritt A.S. Burden of Gastrointestinal, Liver, and Pancreatic Diseases in the United States. *Gastroenterology.* 2015 Dec; 149(7): 1731-1741.e3.
 96. Picchio M., Elisei W., Brandimarte G. et al. Mesalazine for the Treatment of Symptomatic Uncomplicated Diverticular Disease of the Colon and for Primary Prevention of Diverticulitis: A Systematic Review of Randomized Clinical Trials. *J Clin Gastroenterol.* 2016 Oct; 50 Suppl 1: S64-69. doi: 10.1097/MCG.0000000000000669.
 97. Picchio M., Elisei W., Tursi A. Mesalazine to Treat Symptomatic Uncomplicated Diverticular Disease and to Prevent Acute Diverticulitis Occurrence. A Systematic Review with Meta-Analysis of Randomized, Placebo-Controlled Trials. *Journal of Gastrointestinal and Liver Diseases.* VOL 27 NO 3: SEPTEMBER 2018 PAGES: 291-297. DOI 10.15403/JGLD.2014.1121.273.PIC.
 98. Ponziani F.R., Zocco M.A., D'Aversa F. et al. Eubiotic properties of rifaximin: Disruption of the traditional concepts in gut microbiota modulation. *World J Gastroenterol.* 2017 Jul 7; 23(25):4491-4499.
 99. Puylaert J.B. Ultrasound of colon diverticulitis. *Dig Dis.* 2012; 30(1): 56-59.
 100. Rao M., Gershon M.D. The bowel and beyond: the enteric nervous system in neurological disorders. *Nat Rev Gastroenterol Hepatol.* 2016; 13: 517-528. doi:10.1038/nrgastro.2016.107.
 101. Rao M., Rastelli D., Dong L. et al. Enteric glia regulate gastrointestinal motility but are not required for maintenance of the epithelium in mice. *Gastroenterology.* 2017; 153: 1068-1081. e7. doi:10.1053/j.gastro.2017.07.002.
 102. Reichert M.C., Kupcinskas J., Krawczyk M. et al. A variant of COL3A1 (rs3134646) is associated with risk of developing diverticulosis in white men. *Dis Colon Rectum.* 2018; 61: 604-611. doi:10.1097/DCR.0000000000001001.
 103. Rottier S.J., van Dijk S.T., Ünlü Ç. et al. Complicated Disease Course in Initially Computed Tomography-Proven Uncomplicated Acute Diverticulitis. *Surg Infect (Larchmt).* 2019 Sep; 20(6): 453-459.
 104. Sánchez-Velázquez P., Grande L. & Pera M. Outpatient treatment of uncomplicated diverticulitis. *European Journal of Gastroenterology & Hepatology* 28, 622-627 (2016).
 105. Scarpignato C., Bertelé A., Tursi A. Probiotics for the Treatment of Symptomatic Uncomplicated Diverticular Disease: Rationale and Current Evidence. *J Clin Gastroenterol.* 2016 Oct; 50 Suppl 1(): S70-73.
 106. Schafmayer C., Harrison J.W., Buch S. et al. Genome-wide association analysis of diverticular disease points towards neuromuscular, connective tissue and epithelial pathomechanisms. *Gut.* 2019; 68: 854-865. doi:10.1136/gutjnl-2018-317619.
 107. Schieffer K.M., Sabey K., Wright J.R. et al. The microbial ecosystem distinguishes chronically diseased tissue from adjacent tissue in the sigmoid colon of chronic, recurrent diverticulitis patients. *Sci Rep.* 2017; 7: 8467.
 108. Schieffer K.M., Kline B.P., Yochum G.S. et al. Pathophysiology of diverticular disease. *Expert Review of Gastroenterology & Hepatology* 12, 683-692 (2018).
 109. Schug-Pass C., Geers P., Hügel O. et al. Prospective randomized trial comparing short-term antibiotic therapy versus standard therapy for acute uncomplicated sigmoid diverticulitis. *Int J Colorectal Dis.* 2010 Jun; 25(6): 751-759.
 110. Shabanzadeh D.M., Wille-Jørgensen P. Antibiotics for uncomplicated diverticulitis. *Cochrane Database Syst Rev.* 2012 Nov 14; 11(): CD009092.
 111. Shahedi K. et al. Long-term Risk of Acute Diverticulitis Among Patients With Incidental Diverticulosis Found During Colonoscopy. *Clinical Gastroenterology and Hepatology* 11, 1609-1613 (2013).
 112. Sigurdsson S., Alexandersson, K.F., Sulem P. et al. Sequence variant in ARHGAP15, COLQ and FAM155A associate with diverticular disease and diverticulitis. *Nat Commun.* 2017; 8: 15789. doi:10.1038/ncomms15789.
 113. Slim K., Joris J., Beyer-Berjot L. The end of antibiotics in the management of uncomplicated acute diverticulitis. *J Visc Surg.* 2019 Oct; 156(5): 373-375.
 114. Spiller R.C., Humes D.J., Campbell E. et al. The Patient Health Questionnaire 12 Somatic Symptom scale as a predictor of symptom severity and consulting behaviour in patients with irritable bowel syndrome and symptomatic diverticular disease. *Aliment Pharmacol Ther.* 2010; 32: 811-820.
 115. Stallinger S., Eller N. & Högenauer C. Non-interventional study evaluating efficacy and tolerability of rifaximin for treatment of uncomplicated diverticular disease. *Wiener klinische Wochenschrift* 126, 9-14 (2013).
 116. Stam M.A., Draaisma W.A., van de Wall B.J. et al. An unrestricted diet for uncomplicated diverticulitis is safe: results of a prospective diverticulitis diet study. *Colorectal Dis.* 2017 Apr; 19(4): 372-377.
 117. Stollman N., Magowan S., Shanahan F. et al. A randomized controlled study of mesalazine after acute diverticulitis: results of the DIVA trial. *J Clin Gastroenterol.* 2013 Aug; 47(7): 621-629.
 118. Stollman N., Smalley W., Hirano I. et al. American Gastroenterological Association Institute Guideline on the Management of Acute Diverticulitis. *Gastroenterology.* 2015; 149: 1944-1949.
 119. Strate L.L., Erichsen R., Baron J.A. et al. Heritability and familial aggregation of diverticular disease: a population-based study of twins and siblings. *Gastroenterology.* 2013; 144: 736-742. doi:10.1053/j.gastro.2012.12.030.
 120. Strate L.L., Liu Y.L., Aldoori W.H. et al. Physical activity decreases diverticular complications. *Am J Gastroenterol.* 2009; 104: 1221-1230.
 121. Strate L.L., Modi R., Cohen E. et al. Diverticular disease as a chronic illness: evolving epidemiologic and clinical insights. *Am J Gastroenterol.* 2012; 107: 1486-1493.
 122. Strate L.L., Liu Y.L., Huang E.S. et al. Use of aspirin or nonsteroidal anti-inflammatory drugs increases risk for diverticulitis and diverticular bleeding. *Gastroenterology.* 2011; 140: 1427-1433.
 123. Strate L.L., Liu Y.L., Syngal S. et al. Nut, corn, and popcorn consumption and the incidence of diverticular disease. *JAMA* 2008; 300: 907-914.

124. Strate L.L., Morris A.M. Epidemiology, Pathophysiology, and Treatment of Diverticulitis. *Gastroenterology*. 2019 Apr; 156(5): 1282-1298.e1.
125. Tandon A., Fretwell V.L., Nunes Q.M. et al. Antibiotics versus no antibiotics in the treatment of acute uncomplicated diverticulitis – a systematic review and meta-analysis. *Colorectal Dis*. 2018 Jan; 11.
126. Toorenvliet B.R., Bakker R.F., Breslau P.J. et al. Colonic diverticulitis: a prospective analysis of diagnostic accuracy and clinical decision-making. *Colorectal Dis*. 2010 Mar; 12(3): 179-186.
127. Tursi A. Biomarkers in diverticular diseases of the colon. *Dig Dis*. 2012; 30(1): 12-18.
128. Tursi A. Current and Evolving Concepts on the Pathogenesis of Diverticular Disease. *J Gastrointestin Liver Dis*. 2019; 28: 225-223. doi:10.15403/JGLD-184.
129. Tursi A. Dietary pattern and colonic diverticulosis. *Curr Opin Clin Nutr Metab Care*. 2017; 20: 409-413.
130. Tursi A. Diverticulosis today: unfashionable and still under-researched. *Therap Adv Gastroenterol*. 2016 Mar; 9(2): 213-228.
131. Tursi A. et al. Randomised clinical trial: mesalazine and/or probiotics in maintaining remission of symptomatic uncomplicated diverticular disease – a double-blind, randomised, placebo-controlled study. *Aliment. Pharmacol. Ther*. 38, 741-751 (2013).
132. Tursi A., Brandimarte G., Daffinà R. Long-term treatment with mesalazine and rifaximin versus rifaximin alone for patients with recurrent attacks of acute diverticulitis of colon. *Dig Liver Dis*. 2002 Jul; 34(7): 510-515.
133. Tursi A., Brandimarte G., Di Mario F. et al. Predictive value of the Diverticular Inflammation and Complication Assessment (DICA) endoscopic classification on the outcome of diverticular disease of the colon: An international study. *United European Gastroenterol J*. 2016 Aug; 4(4): 604-613.
134. Tursi A., Brandimarte G., Di Mario F. et al. Development and validation of an endoscopic classification of diverticular disease of the colon: the DICA classification. *Dig Dis*. 2015; 33(1): 68-76.
135. Tursi A., Brandimarte G., Elisei W. et al. Faecal calprotectin in colonic diverticular disease: a case-control study. *Int J Colorectal Dis*. 2009 Jan; 24(1): 49-55.
136. Tursi A., Elisei W., Giorgetti G.M. et al. Detection of endoscopic and histological inflammation after an attack of colonic diverticulitis is associated with higher diverticulitis recurrence. *J Gastrointestin Liver Dis*. 2013 Mar; 22(1): 13-19.
137. Tursi A., Papa A., Danese S. The pathophysiology and medical management of diverticulosis and diverticular disease of the colon. *Aliment Pharmacol Ther*. 2015 Sep; 42(6): 664-684.
138. Tursi A., Scarpignato C., Strate L.L. et al. Colonic diverticular disease // *Nat Rev Dis Primers*. 6(1): 20. doi:10.1038/s41572-020-0153-5.
139. Van de Wall B.J., Draaisma W.A., van Iersel J.J. et al. Dietary restrictions for acute diverticulitis: evidence-based or expert opinion? *Int J Colorectal Dis*. 2013 Sep; 28(9): 1287-1293.
140. Van Dijk S.T., Daniels L., Ünlü Ç. et al. Long-Term Effects of Omitting Antibiotics in Uncomplicated Acute Diverticulitis. Dutch Diverticular Disease (3D) Collaborative Study Group. *Am J Gastroenterol*. 2018 Jul; 113(7): 1045-1052.
141. Yamamichi N. et al. Trend and Risk Factors of Diverticulosis in Japan: Age, Gender, and Lifestyle/Metabolic-Related Factors May Cooperatively Affect on the Colorectal Diverticula Formation. *PLoS ONE* 10, e0123688 (2015).
142. Young-Fadok T.M. Diverticulitis. *N Engl J Med*. 2018 Oct 25; 379(17): 1635-1642.

**Е.В. Сказываева, С.И. Ситкин,
И.Г. Бакулин, Е.Б. Авалуева,
М.С. Журавлева, М.И. Скалинская**

ДИВЕРТИКУЛЯРНАЯ БОЛЕЗНЬ ТОЛСТОЙ КИШКИ: этиопатогенез, диагностика, лечение и профилактика

Монография

Сдано в набор 23.05.2022
Подписано в печать 04.06.2022
Бумага мелованная, 115 г/м²
Гарнитура FreeSet. Печать офсетная
Тираж 3000 экз. Заказ ДФ452

Оригинал-макет подготовлен ООО «Прима Принт»

